



## **Doença Adrenal no Furão (*Mustela putorius furo*)**

Rita do Couto Rosmaninho

### **Orientador**

Prof. Doutor. Manuel Vicente Martins

### **Co-Orientador**

Dra. Ana Paula Mendes

Relatório de Estágio apresentado à Escola Superior Agrária do Instituto Politécnico de Castelo Branco para cumprimento dos requisitos necessários à obtenção do grau de Licenciatura em Enfermagem Veterinária, realizado sob a orientação científica do Doutor Manuel Vicente Martins, do Instituto Politécnico de Castelo Branco.

**Outubro 2015**



## Resumo

O presente relatório pretende descrever as actividades desempenhadas durante três meses de estágio curricular, na Clínica Veterinária VetExóticos.

Tanto o estágio como o relatório foram realizados na área de animais exóticos, tendo sido realizadas actividades como a monitorização dos animais internados, preparação e administração de medicação, assistência na realização de exames complementares de diagnóstico, nas consultas e nas cirurgias, manutenção dos animais em hotel ou para adopção, auxílio no serviço de estética e bem-estar animal.

Na primeira parte deste relatório são descritas a clínica e a casuística acompanhada por espécie e por área de intervenção, seguindo-se de uma abordagem do tema Doença Adrenal no Furão (*Mustela putorius furo*), terminando com a apresentação de um caso clínico acompanhado durante o estágio curricular.

## Palavras-chave

*Mustela putorius furo*, furão, doença adrenal, animais exóticos



## **Abstract**

The present report seeks to describe the activities performed during three months of internship at the Veterinary Clinic "VetExóticos".

Both the report and the internship were made in exotic animal area, accomplishing activities such as monitoring hospitalized animal, preparation and administration of medication, assistance in performing complementary diagnostic exams, in the appointments and in the surgeries, hotel and adoption animal's maintenance and assistance in grooming activities

In the first part of the report the clinic and the accompanied casuistry by species and interventional area are described, followed by an approach on Adrenal Disease in the Ferret (*Mustela putorius furo*), ending with the presentation of a clinical case monitored during the internship.

## **Keywords**

*Mustela putorius furo*, ferret, adrenal disease, exotic animal



# Índice geral

Resumo .....	III
Abstract.....	V
Índice geral.....	VII
Índice de figuras.....	VIII
Lista de Tabelas .....	IX
Lista de abreviaturas, siglas e acrónimos.....	X
Introdução .....	1
1. Caracterização do local de estágio.....	2
2. Casuística acompanhada .....	3
2.1. Distribuição de casos clínicos de acordo com a espécie .....	3
2.2. Distribuição de casos clínicos por área de intervenção.....	5
3. O Furão ( <i>Mustela putorius furo</i> ) .....	7
3.1. Caracterização .....	7
3.2. Maneio .....	8
3.3. Anatomia .....	10
3.4. Fisiologia do Sistema Hormonal Adrenal .....	13
4. Doença Adrenal.....	14
4.1. Etiologia.....	14
4.2. Sinais Clínicos.....	14
4.3. Diagnóstico Clínico .....	16
4.4. Exames Complementares de Diagnóstico.....	16
4.5. Tratamento e Monitorização .....	18
5. Caso Clínico.....	18
5.1. Identificação e exame físico do paciente.....	18
5.2. Diagnóstico .....	19
5.3. Cuidados prestados.....	20
Considerações Finais.....	22
Referências Bibliográficas .....	23
Anexos.....	25

## Índice de figuras

Figura 1: Clínica VetExóticos .....	2
Figura 2: Recepção da VetExóticos.....	2
Figura 3: Consultório .....	2
Figura 4: Internamento .....	3
Figura 5: Cirurgia.....	3
Figura 6: Coelho antes e depois do serviço de estética e bem-estar .....	3
Figura 7: Consultas distribuídas pela Classe.....	4
Figura 8: Consultas distribuídas pelo sexo.....	4
Figura 9: Distribuição dos casos clínicos por área de intervenção .....	5
Figura 10: Motivos de consulta na área de estética e bem-estar .....	5
Figura 11: Motivos de consulta na área de medicina preventiva .....	6
Figura 12: Motivos de consulta na área de medicina interna .....	6
Figura 13: Motivos de consulta na área de medicina cirúrgica .....	7
Figura 14: Utilização de furões para caçar coelhos no séc. XIV .....	8
Figura 15: Dentição do Furão apropriada a uma alimentação carnívora.....	9
Figura 16: Sistema esquelético do furão .....	11
Figura 17: Vísceras torácicas e abdominais (vista lateral esquerda).....	11
Figura 18: Vísceras torácicas e abdominais (pulmão esquerdo removido) .....	12
Figura 19: Sistema reprodutor de uma fêmea .....	12
Figura 20: Localização das glândulas adrenais esquerda e direita em comparação com a localização dos rins .....	13
Figura 21: Glândulas adrenais no furão.....	13
Figura 22: Representação esquemática da glândula adrenal.....	14
Figura 23: Vulva aumentada de tamanho. Pode-se também observar a alopecia simétrica e bilateral.....	15
Figura 24: Alopecia na zona caudal e dorsal no furão <i>Holly</i> .....	19
Figura 25: Crescimento do pêlo da <i>Holly</i> após iniciado o tratamento .....	21
Figura 26: <i>Holly</i> com pelagem na zona ventral, pescoço e nas patas dianteiras.....	21
Figura 27: <i>Holly</i> com pelagem completa.....	21

## Lista de tabelas

Tabela 1: Parâmetros de referência dos furões .....	8
Tabela 2: Valores médios das hormonas sexuais .....	17
Tabela 3: Comprimento e espessura das glândulas adrenais direita e esquerda.....	17
Tabela 4: Medições de glucose efectuadas no furão <i>Holly</i> no dia 5 de Maio.....	19
Tabela 5: Resultados das análises hormonais .....	20
Tabela 6: Medições de glucose efectuadas no furão <i>Holly</i> no dia 6 de Maio.....	20

## **Lista de abreviaturas, siglas e acrónimos**

a.C. – Antes de Cristo

bpm – batimentos por minuto

ICNB – Instituto da Conservação da Natureza e da Biodiversidade

ACTH - Hormona Adrenocorticotrófica

DHEA-sulfato – Sulfato de Dehidroepiandrosterona

GnRH – Hormona Libertadora de Gonadotrofina

## Introdução

O presente relatório baseia-se no estágio curricular que decorreu entre o dia 1 de Julho e 30 de Setembro de 2015 num total de 670 horas, realizado na clínica veterinária VetExóticos (Feijó, Almada).

Durante o estágio curricular foram realizadas diversas tarefas da competência do enfermeiro veterinário, como a monitorização dos animais internados, preparação e administração de medicação, assistência na realização de exames complementares de diagnóstico, nas consultas e nas cirurgias e atendimento ao cliente.

Devido à importância que os animais exóticos, e em particular os furões, têm vindo a ganhar ao longo dos anos como animais de companhia, e devido à esterilização precoce dos mesmos, a doença adrenal tem vindo a tornar-se uma patologia comum.

O papel desenvolvido por um enfermeiro veterinário em casos de ocorrência de doença adrenal num animal, vai desde o aconselhamento ao proprietário, seja de forma preventiva ou sobre monitorização do paciente em casa, à monitorização do paciente internado e preparação do mesmo para realização de exames complementares de diagnóstico ou análises laboratoriais.

# 1. Caracterização do local de estágio

A clínica veterinária VetExóticos, onde foi realizado este estágio curricular, é uma clínica de atendimento exclusivo de animais exóticos, incluindo por isso todas as aves, répteis, anfíbios, peixes e pequenos mamíferos que são mantidos como animais de estimação.

Situada na Estrada da Algazarra nº 41C, no Feijó, a VetExóticos foi fundada a 1 de Setembro de 2012. O horário de funcionamento é das 9:30h até às 20:30h durante os dias úteis, e das 9:30h às 13:00h, aos sábados. Além disso funciona um serviço de urgências 24h por dia, todos os dias da semana, estando sempre uma médica veterinária de serviço. Na clínica veterinária VetExóticos desempenham funções três médicas veterinárias.

A clínica (Figura 1) é constituída por uma recepção com sala de espera (Figura 2), dois consultórios (Figura 3), uma sala de internamento (Figura 4), uma sala de cirurgia (Figura 5) e uma sala de raio-X. A zona de recepção incorpora alguns expositores com brinquedos e alimentação recomendada para as várias espécies de animais.



Figura 1: Clínica VetExóticos (cedida por VetExóticos)



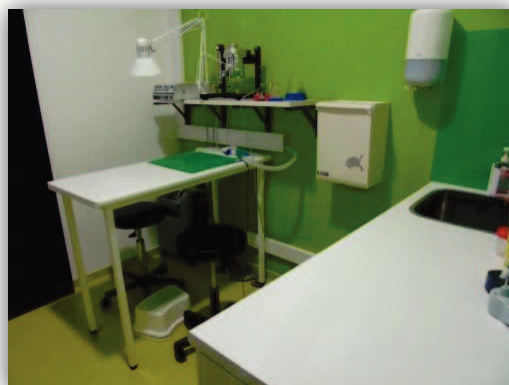Figura 2: Recepção da VetExóticos (cedida por VetExóticos)



Figura 3: Consultório (cedida por VetExóticos)




**Figura 4:** Internamento (cedida por VetExóticos)



**Figura 5:** Cirurgia (cedida por VetExóticos)

Os serviços prestados pela clínica incluem consulta, cirurgia, imagiologia (raio-X, ecografia, ecocardiografia), análises laboratoriais, cuidados intensivos, urgência, estética e bem-estar (Figura 6), hotel para férias e adoções.

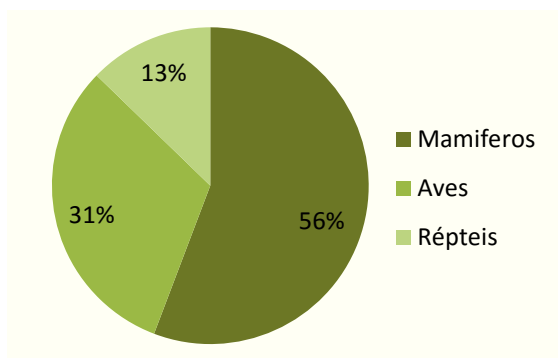


**Figura 6:** Coelho antes e depois do serviço de estética e bem-estar (cedida por VetExóticos)

## 2. Casuística acompanhada

### 2.1. Distribuição de casos clínicos de acordo com a espécie

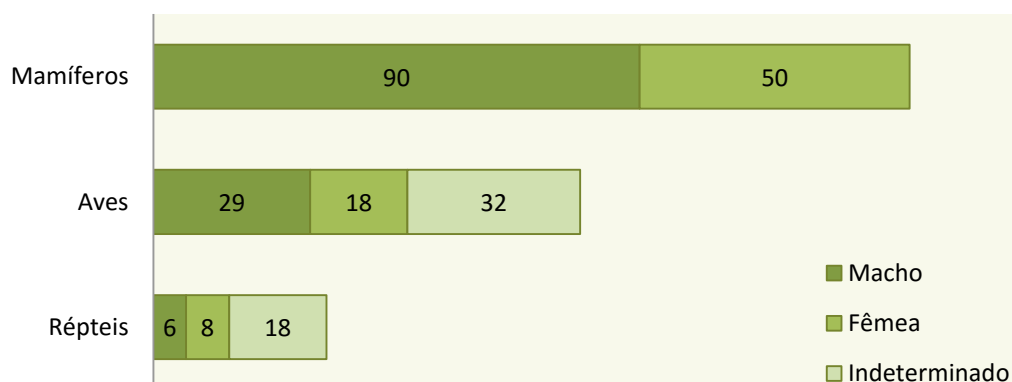
Durante o estágio curricular foram acompanhados 251 consultas, dos quais 140 foram mamíferos (56%), 79 aves (31%) e 32 répteis (13%) (Figura 7).



**Figura 7:** Consultas distribuídas pela Classe.

Entre os mamíferos predominaram os coelhos, com 50 consultas acompanhadas. Os porquinhos-da-Índia, com 34 consultas, os furões, com 20 e as chinchilas, com 18 foram os mamíferos mais frequentes. Os papagaios cinzentos foram as aves que mais frequentemente chegaram à clínica, tendo sido acompanhadas 20 consultas, seguindo-se os piriQUITOS e os canários cada um com 9 consultas acompanhadas. Quanto aos répteis os que mais frequentam a clínica foram as tartarugas, quer as terrestres, com 14 consultas acompanhadas ou as aquáticas com 9. O total das consultas acompanhadas pode ser consultado no Anexo A.

Em relação ao sexo dos animais que mais frequentam a clínica, verificou-se que predominaram os machos, com excepção nos répteis, em que foram acompanhadas mais fêmeas (Figura 8). Como nos répteis e nas aves pode ser difícil a detecção do sexo e não tendo sido efectuada a sexagem, para efeitos do relatório foi criado um grupo indeterminado.

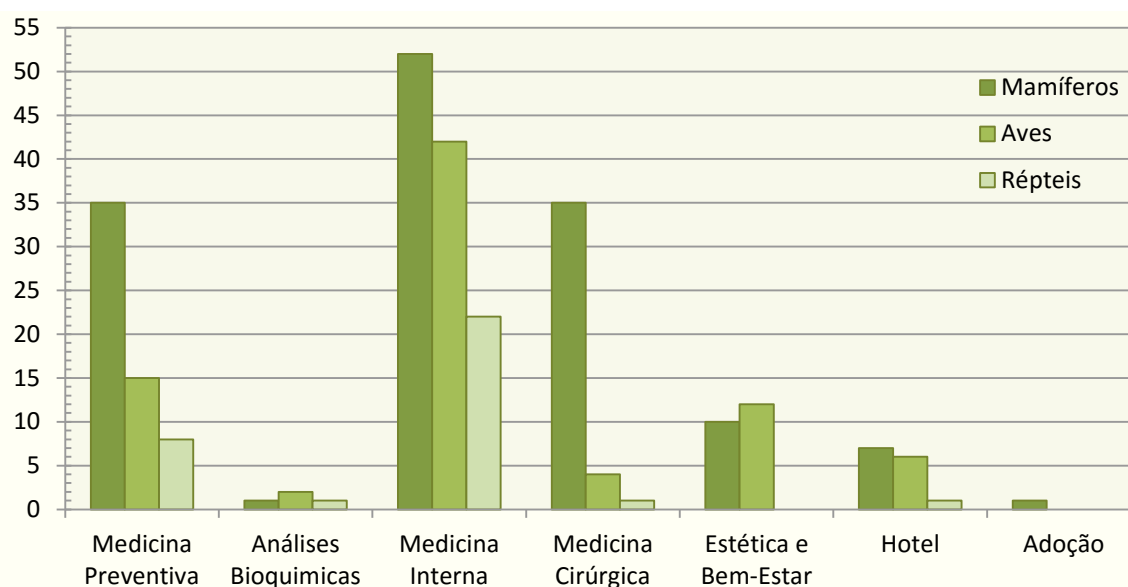


**Figura 8:** Consultas distribuídas pelo sexo.

## 2.2. Distribuição de casos clínicos por área de intervenção

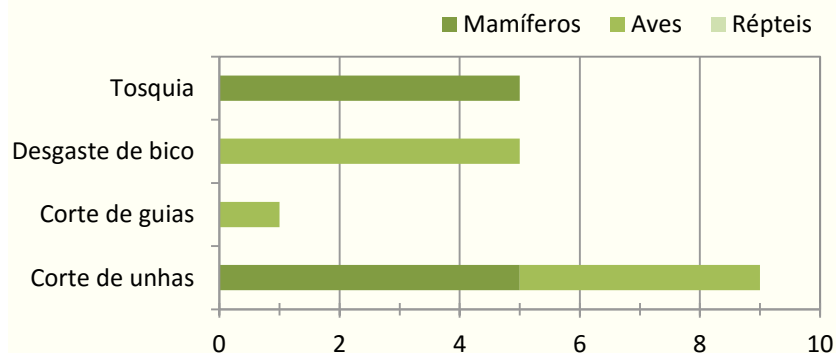
As áreas intervencionadas na clínica durante o estágio curricular foram a medicina preventiva (vacinações, desparasitações), as análises bioquímicas, a medicina interna, a medicina cirúrgica, a estética e bem-estar animal, (tosquias, corte de unhas ou desgaste de bicos), o serviço de hotel e as adoções.

Os mamíferos tiveram predominância em todas as áreas intervenientes à excepção da estética e bem-estar, onde as aves predominaram, tendo a medicina interna sido a área de intervenção mais consultada (Figura 9).



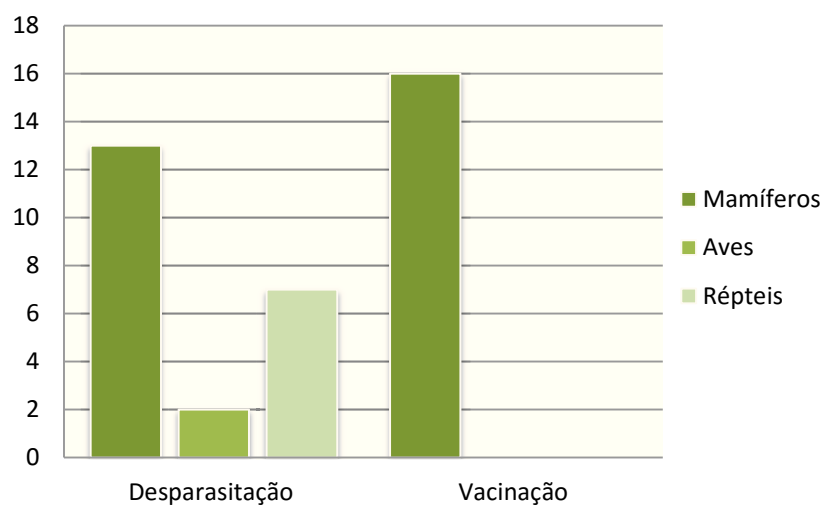
**Figura 9:** Distribuição dos casos clínicos por área de intervenção

Na área de estética e bem-estar animal podem inserir-se vários motivos de consulta, entre os quais as tosquias e o corte de unhas. Em relação ao número de consultas neste âmbito (Figura 10) foram contabilizadas as consultas cujo motivo se relacionava exclusivamente com estes serviços, ficando por contabilizar os que foram realizados durante as consultas cujo objectivo principal não se enquadrava nesta área.



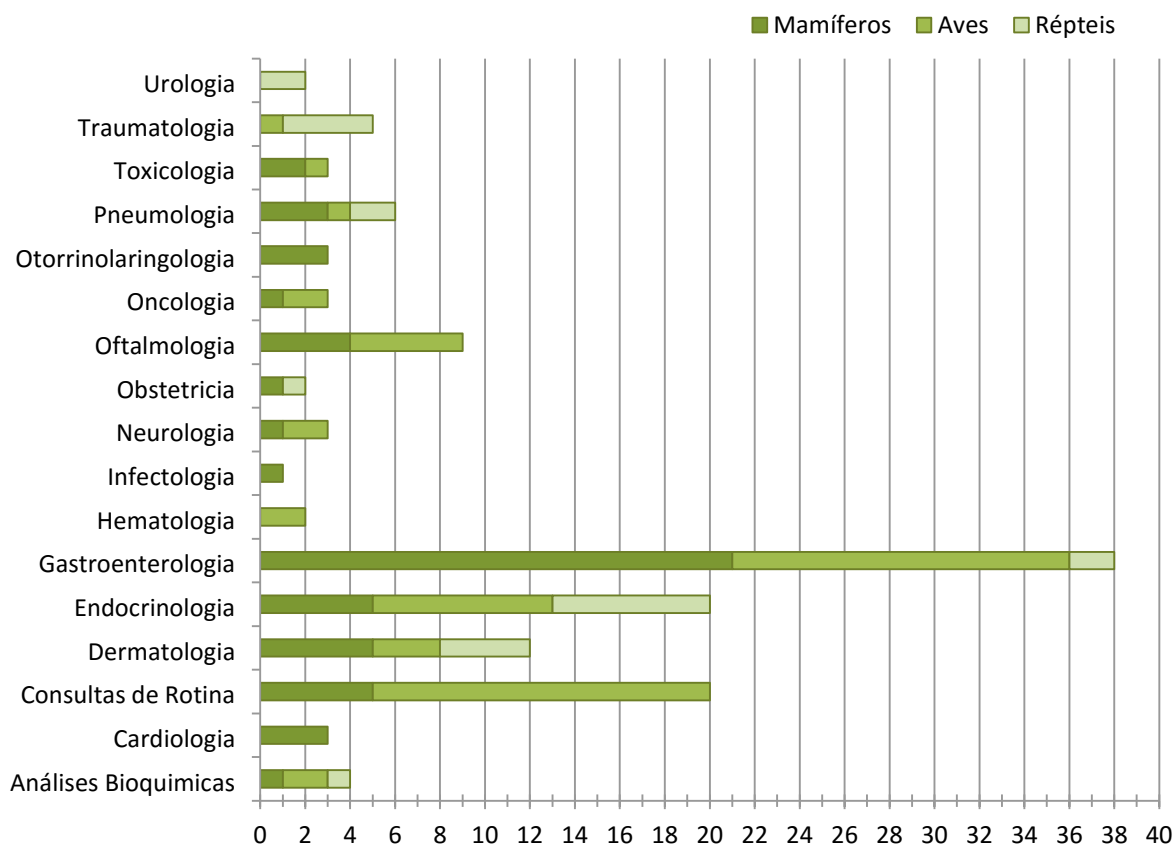
**Figura 10:** Motivos de consulta na área de estética e bem-estar

Na área de medicina preventiva os principais motivos de consulta foram as desparasitações e as vacinações em mamíferos (Figura 11).



**Figura 11:** Motivos de consulta na área de medicina preventiva

Quanto à área de medicina interna (Figura 12), pode-se constatar que as patologias gastroenterológicas foram o principal motivo da consulta entre os animais exóticos.



**Figura 12:** Motivos de consulta na área de medicina interna

Em relação à área de medicina cirúrgica, o desgaste dentário foi um dos motivos de consulta mais frequentes, seguindo-se da colocação de drenos, pensos ou talas (Figura 13).

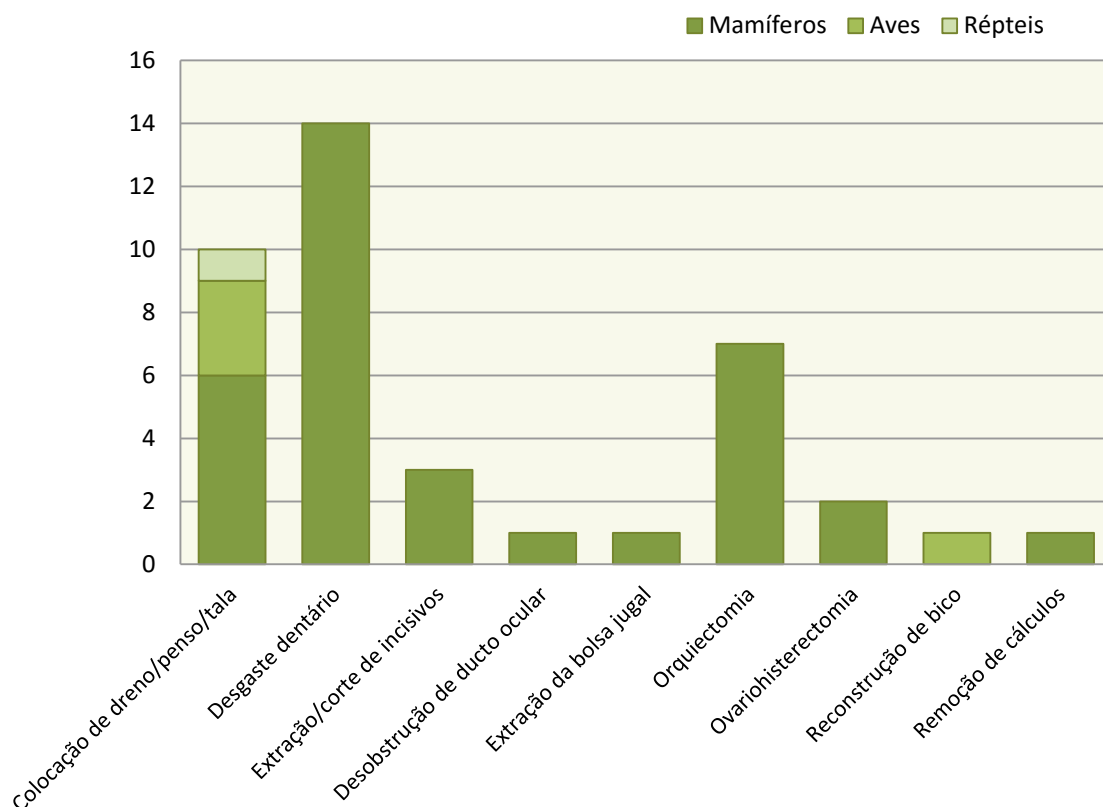


Figura 13: Motivos de consulta na área de medicina cirúrgica

### 3. O Furão (*Mustela putorius furo*)

#### 3.1. Caracterização

O furão (*Mustela putorius furo*), tal como as lontras e os texugos, é um pequeno mamífero carnívoro pertencente à família *Mustelidae* da ordem *Carnivora* (Linnaeus, 1758). Os mustelídeos preservaram muitas das suas características primitivas, como o seu tamanho pequeno, pernas curtas, focinho curto e dentes afiados (Fox e Marini, 2014).

Apesar de terem sido encontrados vestígios arqueológicos de furões por volta de 1500 a.C., pensa-se que sua domesticação tenha sido feita a partir do tourão (*Mustela putorius*) há mais de 2000 anos atrás (Thomson, 1951). Estes animais eram utilizados pelos Gregos e Romanos para caçar coelhos (Fox e Marini, 2014). A primeira ilustração que demonstra como os furões eram utilizados para caçar coelhos aparece num manuscrito do século XIV (Figura 14).



**Figura 14:** Utilização de furões para caçar coelhos no séc. XIV (Fox e Marini, 2014)

Como características físicas o furão apresenta um corpo bastante alongado com pernas curtas e musculadas, atingindo um comprimento total de 44 a 46 cm (Fox e Marini, 2014). Os machos normalmente atingem um tamanho superior às fêmeas, devido à maior acumulação de gordura na região inguinal, o que se pode comprovar no peso corporal, uma vez que as fêmeas raramente passam das 950gr e o macho pode pesar até 2 kg (Fox e Marini, 2014). Alguns parâmetros de referência podem ser consultados na Tabela 1.

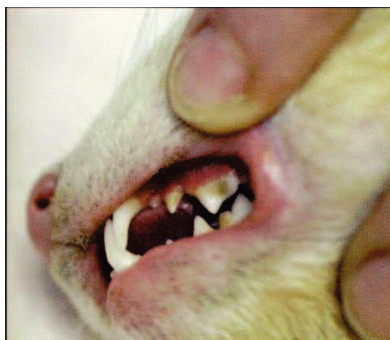
**Tabela 1:** Parâmetros de referência dos furões (Fox e Marini, 2014)

Peso corporal	Macho	1 - 2 Kg
	Fêmea	600 - 950g
Esperança Média de Vida	5 - 11 anos	
Maturidade sexual	6 - 12 meses	
Gestação	42 ± 2 dias	
Tamanho da Ninhada	8 (1 - 18)	
Temperatura corporal	38.8°C (37.8° - 40°C)	
Ritmo Cardíaco	200 - 400 bpm	
Ritmo Respiratório	33 - 36/min	

### 3.2. Maneio

Os furões são animais crepusculares, ou seja, são mais activos durante o nascer e o pôr-do-sol, e por isso adaptam-se muito bem a horários, passando a maior parte do dia a dormir (Aguilar *et al.*, 2010). É um animal extremamente social, com muita energia e curiosidade e na sua maioria gostam de interagir com pessoas, gatos e cães pequenos (Ryland, Bernard e Gorham, 1983). Difícilmente os furões conseguirão

socializar com coelhos ou ratos, uma vez que estes fazem parte da sua cadeia alimentar natural. Apesar de dotados de mandíbulas fortes com dentes em forma de agulha (Figura 15), os furões não costumam morder os donos, no entanto podem ser frequentes mordidelas nos dedos em situações de brincadeira.



**Figura 15:** Dentição do Furão apropriada a uma alimentação carnívora (Keeble e Meredith, 2009)

O furão é um animal carnívoro e necessita de uma dieta com uma grande quantidade de proteína e gordura, de preferência entre 30% a 35% de proteínas e entre 15% a 20% de gorduras (Aguilar *et al.*, 2010). Não é aconselhado dar frutas, verduras ou alimentos doces, uma vez que a incapacidade de digerir esses alimentos pode provocar pedras urinárias (Bossart, 2004).

Os furões não devem ser mantidos dentro de uma gaiola, no entanto, para sua protecção, pode ser aconselhado o confinamento quando não for possível a sua supervisão (Bossart, 2004). Essa gaiola deve ser tanto maior quanto possível, de preferência com vários andares (Aguilar *et al.*, 2010). É também aconselhado que se deixe a gaiola aberta para o furão ter possibilidade de entrar ou sair quer seja para comer ou para descansar (Bossart, 2004). Além disso, os furões aprendem a utilizar uma caixa para as funções de excreção, tal como os gatos (Morton, 2000).

Deve-se ter algum cuidado em relação à higiene destes animais, uma vez que os furões possuem um cheiro muito característico, sendo este mais acentuado nos machos do que nas fêmeas (Aguilar *et al.*, 2010). Pode ser dado banho para manter a higiene do animal, no entanto não é necessário a menos que se justifique a lavagem. Não é necessário realizar banhos mais do que uma vez por mês, especialmente se o objectivo do banho for a remoção do odor, uma vez que a pelagem irá repor a oleosidade natural perdida e aumentar o cheiro natural do furão. Além disso, é aconselhado o corte frequente das unhas e a limpeza das orelhas e dos dentes (Bossart, 2004).

Em relação aos cuidados veterinários, os furões devem ser vacinados contra a raiva e a esgana, sendo esta última mais importante. Apesar de ambas serem mortais, em Portugal a raiva está considerada como erradicada. A vacina da esgana é administrada em três doses, com três semanas entre cada dose, e deverá começar a

ser administrada por volta das 8 semanas e reforçada anualmente. A vacina da raiva só deverá ser administrada após os 8 meses de idade (Bossart, 2004).

É aconselhada a esterilização dos furões especialmente das fêmeas, no entanto, nunca deve ser feita antes dos 8 meses de idade. As fêmeas apenas deixam de estar em cio quando acasalam, e caso isso não aconteça a fêmea começa a sofrer de anemia causada por uma supressão na medula induzida pela presença de estrogénio, o que pode ser potencialmente mortal (Eatwell, 2015). Para evitar esta situação pode ser administrada a leuprorrelina, que irá inibir o cio, no entanto, é uma solução temporária, sendo preferível a esterilização (Kanka, 2012).

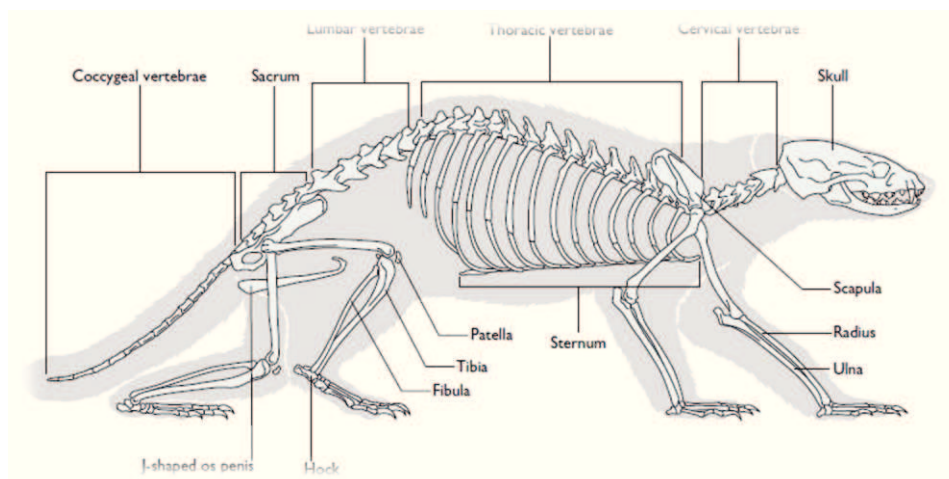
Uma vez que estes animais costumam esconder com sucesso quaisquer sintomas de doença, os furões devem fazer uma visita ao médico veterinário pelo menos uma vez por ano.

Ao abrigo do Decreto-Lei 211, de 3 de Setembro de 2009, e pela Portaria 7/2010, os furões passaram a ser admitidos como animais de companhia, desde que registados no Instituto da Conservação da Natureza e da Biodiversidade (ICNB). No entanto, ao abrigo do Decreto-Lei n.º 2, de 06 de Janeiro de 2011, é apenas legal a detenção, uso e transporte de furões aos serviços competentes do Ministério da Agricultura, do Desenvolvimento Rural e das Pescas e às entidades gestoras de caça, para efeitos de ordenamento de populações de coelho-bravo ou da sua caça, quando autorizadas, sendo que a utilização, detenção ou transporte de furões é punida com pena de prisão até 6 meses ou com pena de multa até 100 dias.

### **3.3. Anatomia**

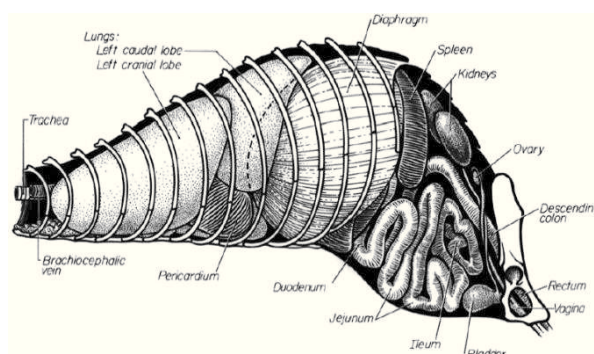
Como já foi referido anteriormente o furão (*Mustela putorius furo*) é um carnívoro e como tal possui mandíbulas fortes e dentes caninos bem desenvolvidos. Os seus olhos são pequenos e as suas orelhas curtas, o pescoço é cilíndrico e comprido, o que conjugado com a sua forma corporal e aos seus membros pequenos permite ao furão perseguir as suas presas através de pequenos buracos (Aspinall e Cappello, 2015). Apesar da eficiência da sua visão e audição e da presença de vibrissas, os furões dependem bastante do seu sentido de olfacto (O'Malley, 2005). Todo o corpo do furão está coberto por uma camada de pelagem fina junto ao corpo sobreposta por outra camada de pelagem mais longa e densa. Esta combinação de pêlos finos e densos permite o isolamento do corpo (Fox e Marini, 2014).

O furão apresenta uma coluna vertebral bastante flexível, a sua fórmula vertebral é C7 T15 L5 S3 Cd18 (Figura 16), ou seja, possui 7 vertebrae cervicais, 15 vertebrae torácicas, 5 vertebrae lombares, 3 vertebrae sacrais e 18 vertebrae caudais (Aspinall e Cappello, 2015).



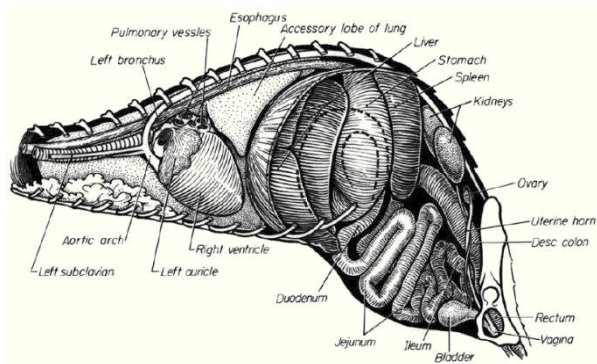
**Figura 16:** Sistema esquelético do furão (Aspinall e Cappello, 2015)

A sua caixa torácica é bastante grande quando comparada ao seu corpo o que permite uma maior capacidade pulmonar. Os pulmões são relativamente longos em proporção ao espaço disponível no peito do furão (Figura 17), com a capacidade pulmonar total a exceder o valor previsto em 297% (O'Malley, 2005).



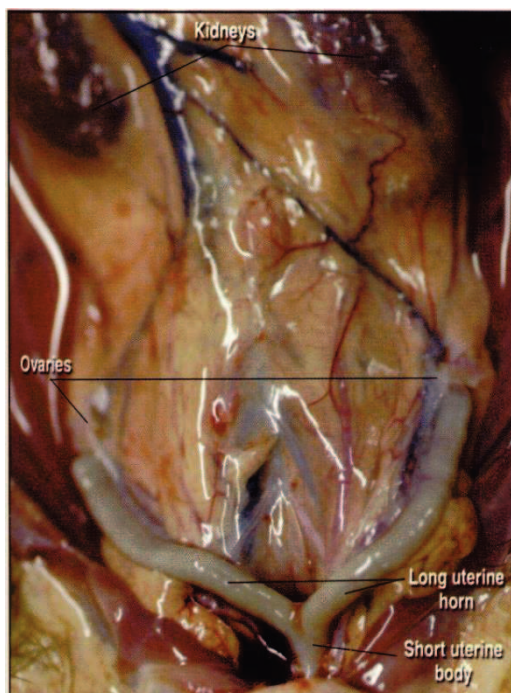
**Figura 17:** Vísceras torácicas e abdominais (vista lateral esquerda) (O'Malley, 2005)

Como é comum em todos os mamíferos, o coração do furão consiste em quatro câmaras, o átrio direito e esquerdo e o ventrículo direito e esquerdo. Está posicionado obliquamente entre a 6ª e a 8ª costela com o ápex virado para o lado esquerdo (Figura 18). É comum referir-se que a agilidade do furão tem a ver com a artéria braquicefálica ímpar na base do pescoço, no entanto existe duas artérias carótidas no pescoço e não apenas uma. Estimativas da performance cardiovascular ou do *output* cardíaco estão limitadas à monitorização do pulso e ao *output* urinário. Como a palpação do pulso nos furões não é confiável, o *output* urinário é o melhor indicador do *output* cardíaco (O'Malley, 2005).



**Figura 18:** Vísceras torácicas e abdominais (pulmão esquerdo removido) (O'Malley, 2005)

O furão apresenta um sistema digestivo pequeno, como a maioria dos carnívoros, com o estômago simples na zona cranial do abdómen. O estômago tem uma grande capacidade de dilatação (Aspinall e Cappello, 2015). Pelo contrário, o esófago é fino e de mobilidade reduzida, levando por vezes à regurgitação ou vômito (O'Malley, 2005). Quanto ao intestino, o furão não apresenta a válvula ileocecal, nem ceco, nem apêndice (O'Malley, 2005). Tal como todos os animais pertencentes à família dos mustelídeos, os furões têm glândulas anais, localizadas no esfíncter externo do ânus, que produzem um odor característico (O'Malley, 2005).

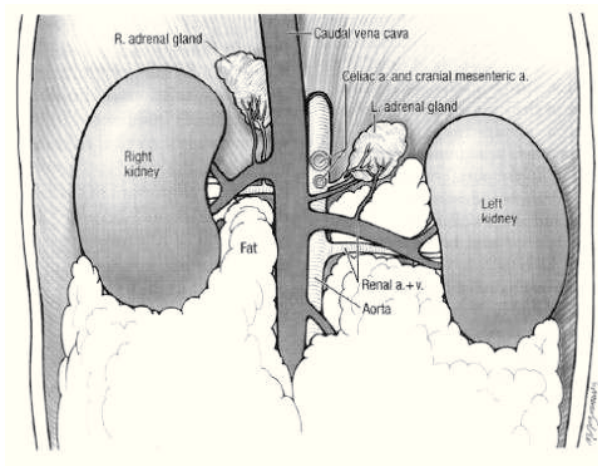


**Figura 19:** Sistema reprodutor de uma fêmea (Keeble e Meredith, 2009)

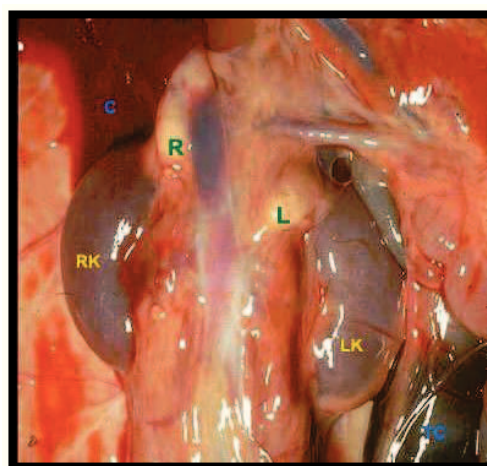
Quanto ao sistema reprodutor, as fêmeas tornam-se sexualmente activas entre os 6 e os 9 meses, reproduzindo-se duas vezes por ano através de ovulação induzida (O'Malley, 2005). Numa fêmea com 600 a 800 gramas, cada ovário pesa entre 94 e 183 mg, e estão localizados caudalmente aos rins (Fox e Marini, 2014), suspensos por ligamentos da parede abdominal (Figura 19) (O'Malley, 2005). O útero é bicornual, ou seja, dois cornos uterinos afunilados que se combinam no cérvix para formar um pequeno corpo uterino (O'Malley, 2005). O macho apresenta um pênis em forma de J, com os testículos localizados externamente no escroto. Atingem a maturidade sexual entre os 4 e os 8 meses, altura em que os testículos passam o anel inguinal que cerra não permitindo a sua retractilidade (Aspinall e Cappello, 2015).

Quanto às glândulas adrenais, estas situam-se adjacentes aos bordos craniais dos respectivos rins (Figura 20), e normalmente estão circundadas de gordura. Uma fêmea em proestro tardio ou em estro demonstra uma massa adrenal aumentada. A glândula adrenal esquerda encontra-se perto do lado esquerdo da aorta abdominal e

caudal à origem da artéria mesentérica cranial. A glândula mede entre 6 a 8 mm, tem forma oval e uma cor rosada. A glândula adrenal direita é mais alongada, entre 8 a 11 mm e situa-se numa posição mais complicada. Situa-se mais rostralmente do que a glândula adrenal esquerda, estando perto do ponto de origem da artéria mesentérica cranial. A localização anatômica das glândulas adrenais (Figura 21) torna a sua remoção cirúrgica um procedimento complicado (Fox e Marini, 2014)



**Figura 20:** Localização das glândulas adrenais esquerda e direita em comparação com a localização dos rins (O'Malley, 2005)



**Figura 21:** Glândulas adrenais no furão (Williams, 2015)

### 3.4. Fisiologia do Sistema Hormonal Adrenal

A glândula adrenal (Figura 22) é constituída por duas partes, o córtex e a medula. O córtex adrenal é a camada mais exterior da glândula e consiste em três zonas: a zona glomerulosa, a zona fasciculada e a zona reticular (Colville e Bassert, 2015).

A zona glomerulosa produz o mineralocorticoide aldosterona, que regula o volume urinário. A zona fasciculada sintetiza glucocorticóides como o cortisol, que provoca um efeito hiperglicémico no organismo. A sua produção e libertação são feitas pela hormona ACTH libertada pela pituitária anterior. A zona reticular secreta hormonas sexuais andrógenas, como o DHEA-sulfato (Friedman, 2001).

A camada interior é a medula, que deriva de tecido nervoso e contém neurotransmissores que sintetizam e libertam catecolaminas como a epinefrina e a norepinefrina quando estimulado o sistema nervoso central (Colville e Bassert, 2015).

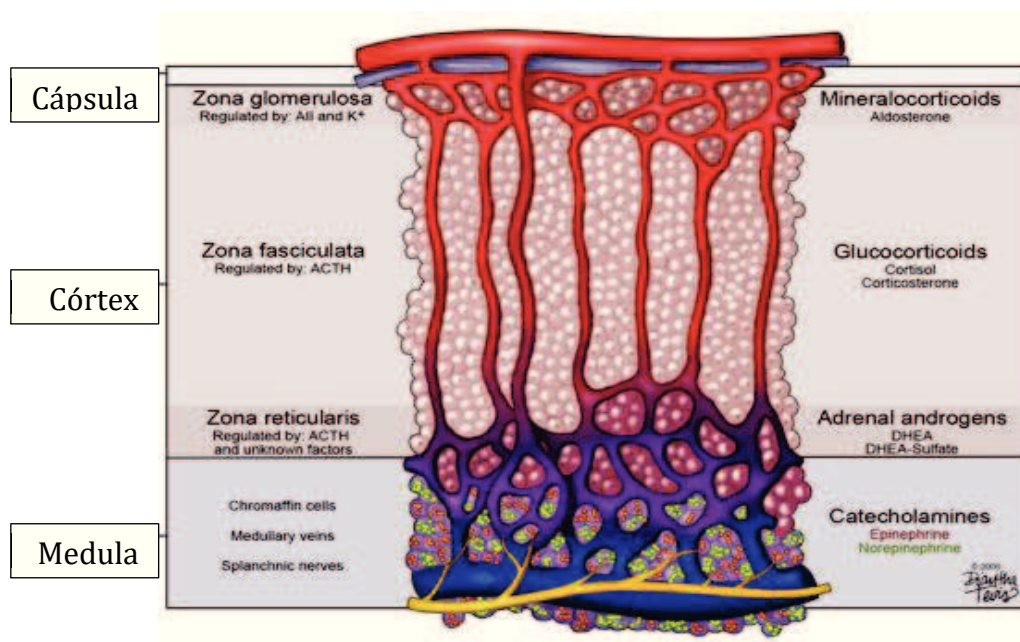


Figura 22: Representação esquemática da glândula adrenal

## 4. Doença Adrenal

### 4.1. Etiologia

Apesar de a causa para o desenvolvimento da doença adrenal ser ainda desconhecida, existem algumas teorias que apontam para uma combinação de factores e até para uma predisposição genética (Foster e Smith, 2015).

Entre esses factores encontra-se a esterilização precoce dos furões, que começou a ser exercida por volta das 5 ou 6 semanas, provocando um excesso de hormonas gonadotróficas no córtex adrenal que irá provocar uma hiperactividade do córtex devido a secreção excessiva de hormonas esteróides sexuais (Roll e Marsicano, 2007).

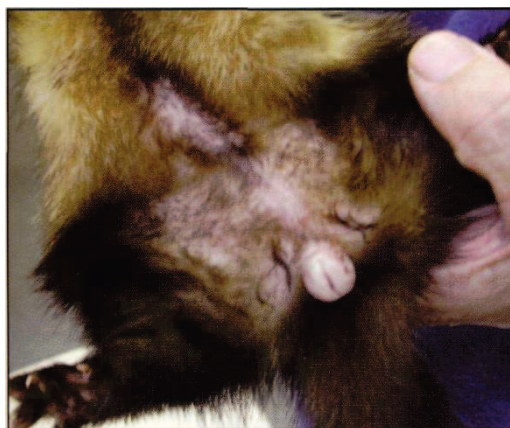A doença adrenal pode também ocorrer devido à adaptação do furão à vida do dono, ocorrendo uma maior exposição a luz artificial e assim prolongando o fotoperíodo. Ou seja, a limitação do tempo de escuridão vai provocar uma diminuição na produção de melatonina que irá resultar numa estimulação excessiva das glândulas adrenais (Foster e Smith, 2015).

### 4.2. Sinais Clínicos

A doença adrenal pode ocorrer em furões de todas as idades, no entanto, é mais frequente em furões com a idade compreendida entre os três e os quatro anos. Os sinais clínicos são uma manifestação da elevação das hormonas sexuais (Fox e Marini, 2014).

A alopecia simétrica bilateral (Aguilar *et al.*, 2010), que pode ocorrer em qualquer localização, começa mais frequentemente na região caudal ou na região lombossacral, progredindo em sentido cranial (Fox e Marini, 2014). A alopecia normalmente inicia-se na primavera, o que coincide com o início da época reprodutiva e pode desaparecer sem tratamento (Keeble e Meredith, 2009), no entanto, após dois ou três ciclos o pêlo pode não voltar a crescer (Aguilar *et al.*, 2010). O prurido, apesar de raramente, pode estar associado à alopecia dirigindo-se para a parte dorsal do corpo, especialmente para a região das escápulas (Fox e Marini, 2014).

Além dos sinais dermatológicos, é frequente o aumento vulvar em fêmeas esterilizadas podendo ocorrer simultaneamente descargas de secreção mucopurulenta (Figura 23) (Fox e Marini, 2014). O diagnóstico diferencial para o aumento vulvar, para além da doença adrenal incluem, uma fêmea não esterilizada em estro e “Síndrome do Resto Ovárico” (Fox e Marini, 2014). O aumento da glândula mamária em fêmeas ocorre também ocasionalmente (Keeble e Meredith, 2009).



**Figura 23:** Vulva aumentada de tamanho. Pode-se também observar a alopecia simétrica e bilateral (Keeble e Meredith, 2009)

Nos machos, os altos níveis de hormonas esteróides sexuais levam a uma prostatomegalia que pode causar uma obstrução urinária. A micção anormal, incluindo estrangúria, pode ser o único sintoma presente (Fox e Marini, 2014). Diagnósticos diferenciais para estrangúria em furões machos incluem cálculos, que raramente causam obstrução, sendo mais frequentemente encontrados na bexiga, e infecção do trato urinário, que é incomum em furões (Fox e Marini, 2014).

Quando feitas análises, os parâmetros bioquímicos e hematológicos apresentam-se normais, ocorrendo apenas uma exceção, se existir toxicidade por estrogénio irá resultar em anemia e pancitopenia (Aguilar *et al.*, 2010). Se forem feitas análises às hormonas androstendiona, 17-hidroxiprogesterona, estradiol e DHEA-sulfato estes irão estar aumentados (Keeble e Meredith, 2009).

A palpação pode ser complicada uma vez que as glândulas adrenais podem encontrar-se encapsuladas em gordura intra-abdominal, no entanto, quando se encontra de tamanho aumentado, a glândula adrenal esquerda pode ser mais fácil de palpar. Esta encontra-se no sentido craneomedial do rim esquerdo, enquanto a glândula adrenal direita encontra-se mais cranial e debaixo do fígado (Aguilar *et al.*, 2010).

Podem também ocorrer mudanças comportamentais, como o retorno dos comportamentos sexuais, a marcação de território, e também comportamentos agressivos para com outros furões ou mesmo para com pessoas (Gandolfi e Weiss, 2007). A letargia pode também ocorrer, quer de moderada a severa, progredindo gradualmente, o que torna difícil a sua identificação (Gandolfi e Weiss, 2007). Pode ainda ocorrer atrofia muscular, que é mais proeminente na zona dorsal da pélvis e lateral do peito (Gandolfi e Weiss, 2007).

### **4.3. Diagnóstico Clínico**

Apesar de ser possível determinar um diagnóstico apenas com recurso aos sinais clínicos, é conveniente suportar este diagnóstico com análises laboratoriais e uma ecografia abdominal (Rosenthal, 2012). Um diagnóstico confirmado obtém-se através de uma análise dos níveis séricos das hormonas estradiol, androstendiona, 17-hidroxiprogesterona e DHEA-sulfato (Oglesbee, 2011)

Existem outras doenças em furões que partilham dos mesmos sinais clínicos que a doença adrenal, sendo por isso importante não esquecer de fazer um diagnóstico diferencial (Rosenthal, 2012).

### **4.4. Exames Complementares de Diagnóstico**

A maioria dos furões com doença adrenal apresenta os valores de hematócrito e dos parâmetros de bioquímica dentro dos valores normais. Ocorrem, no entanto, uma exceção, uma vez que excessiva presença de estrogénio, que ocorre quando a fêmea se encontra em cio prolongado, resulta numa supressão na medula que irá levar a anemia. A anemia desenvolve-se antes da leucopenia ou trombocitopenia e é provavelmente causada pelo tipo de estrogénios produzidos. Furões com doença prostática associada podem ter os parâmetros dos glóbulos brancos aumentados, devido a uma infecção do trato urinário (Rosenthal, 2012).

Um dos exames complementares de diagnóstico consiste na medição dos níveis séricos das hormonas produzidas na zona reticular do córtex adrenal (Mayer e Donnelly, 2013). Estas são o estradiol, a androstenediona, a 17-hidroxiprogesterona e o DHEA-sulfato, sendo que o resultado é positivo para a doença adrenal sempre que uma ou mais se encontrem aumentadas (Rosenthal, 2012). Na Tabela 2 encontram-se os valores médios destas hormonas.

**Tabela 2:** Valores médios das hormonas sexuais (Adaptado de Mayer e Donnelly, 2013)

Parâmetro	Valores Médios (nmol/L)	Limite Superior (nmol/L)
<b>17- Hidroxiprogesterona</b>	0 - 0.5	0,8
<b>Estradiol</b>	69 - 145	180
<b>Androstenediona</b>	2.5 - 10.7	15
<b>DHEA - sulfato</b>	1 - 19	28

As imagens radiográficas e ecográficas podem ser utilizadas para ajudar no diagnóstico, no entanto devem ser interpretadas em conjunto com os outros sinais clínicos (Fox e Marini, 2014). A imagem radiográfica não permite confirmar o aumento ou a presença de glândulas adrenais anormais, no entanto, permite a identificação de um aumento prostático (Rosenthal, 2012).

Pelo contrário, a realização de uma ecografia abdominal permite a identificação de glândulas adrenais anormais (Rosenthal, 2012). As medidas do comprimento e da espessura das glândulas adrenais em furões saudáveis estão estabelecidas. O comprimento é descrito como a dimensão craneocaudal, uma vez a glândula tende a ser ovóide e a alongar-se nesse plano. A espessura é descrita como a dimensão ventrodorsal (Fox e Marini, 2014). O tamanho das glândulas adrenais está positivamente relacionado com o peso corporal, e está também descrito que os machos têm tendência a ter glândulas adrenais maiores (Fox e Marini, 2014).

**Tabela 3:** Comprimento e Espessura das Glândulas Adrenais Direita e Esquerda (Fox e Marini, 2014).

<b>Glândula Adrenal Esquerda</b>	Comprimento (mm)	6.1 - 8.6
	Espessura (mm)	2.8 - 3.2
<b>Glândula Adrenal Direita</b>	Comprimento (mm)	7.5 - 9.7
	Espessura (mm)	2.5 - 3.0

Apesar de os sinais clínicos e dos níveis séricos hormonais serem suficientes para diagnosticar a doença adrenal, a ecografia pode ajudar a distinguir o estro da doença adrenal em fêmeas em que não se sabe se foram esterilizadas ou no diagnóstico de “Síndrome do Resto Ovário” em fêmeas em que o procedimento não ficou concluído. Além disso, é conveniente saber qual das glândulas adrenais se encontra afectada, uma vez que a remoção da glândula adrenal direita é complicada pela proximidade à veia cava (Fox e Marini, 2014).

## 4.5. Tratamento e Monitorização

O tratamento da doença adrenal pode ser terapêutico ou cirúrgico, tendo cada uma das hipóteses prós e contras. O tratamento terapêutico inclui a administração de medicamentos que apenas controlam os sinais clínicos. Uma opção de tratamento é a administração de acetato de leuprorrelina, que é um agonista da hormona GnRH (Foster e Smith, 2015). O tratamento cirúrgico inclui a remoção de uma ou de ambas as glândulas adrenais, que poderá ser dificultado devido à proximidade da artéria mesentérica (Foster e Smith, 2015).

O prognóstico é variável, podendo ser positivo em furões que apresentem apenas sinais dermatológicos da doença, fêmeas com a doença sem presença de complicações e cirurgias bem-sucedidas. No entanto, em furões com a glândula adrenal incompleta pode ocorrer recaídas dentro de meses ou anos. Furões com doença prostática podem ter um bom prognóstico se a glândula adrenal afectada for totalmente removida, voltando a próstata ao estado normal (Rosenthal, 2012).

Devem posteriormente ser monitorizados os sinais clínicos que, na maioria dos furões, pode ser observado pelo crescimento da pelagem e pelo tamanho da vulva. Além disso o estado geral do furão medicado deve ser monitorizado através de hematócritos e de perfis bioquímicos (Rosenthal, 2012).

Com a cirurgia ou administração de longa duração o furão não necessita de mais nenhum tratamento, no entanto imediatamente após a cirurgia pode ser necessário alguma medicação analgésica (Rosenthal, 2012).

## 5. Caso Clínico

### 5.1. Identificação e exame físico do paciente

O caso clínico acompanhado refere-se a um furão fêmea de nome *Holly*, que se apresentou pela primeira vez na clínica VetExóticos no dia 28 de Abril de 2015, com 5 anos e 3 meses de idade e 640 g de peso corporal.

A história clínica da *Holly* começou com uma ovariosterectomia e com a remoção das glândulas anais. Em 2013, quando completou três anos de idade deu entrada numa clínica veterinária devido a alopecia na zona caudal que foi tratada com recurso a champô.

Após um ano, a alopecia na zona caudal e dorsal voltou a aparecer, tendo sido realizada ecografia e análises bioquímicas que não demonstraram alterações. Aos cinco anos de idade a alopecia reincidiu, sendo esse o motivo que levou a *Holly* à VetExóticos (Figura 24).

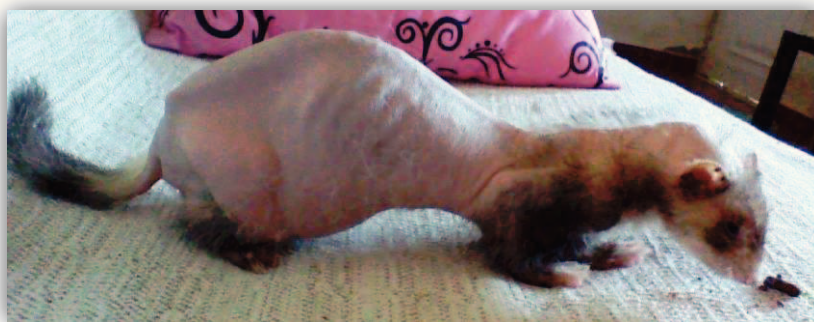

Figura 24: Alopecia na zona caudal e dorsal no furão *Holly* (cedida pelo proprietário).

## 5.2. Diagnóstico

Para se proceder ao diagnóstico foram realizadas análises às hormonas DHEA-sulfato, estradiol, androstenediona e 17-hidroxiprogesterona e feitas medições de glucose durante o dia 5 de Maio (Tabela 4). Os constantes resultados baixos de glucose, inferiores a 70 mg/dl, indicaram a presença de um insulinoma.

Os resultados das análises hormonais (Tabela 5) demonstraram um aumento de 17-hidroxiprogesterona, DHEA-sulfato e do estradiol, indicativo de hiperadrenocorticism, sendo frequente ocorrer doença adrenal e insulinoma no mesmo caso clínico.

Tabela 4: Medições de glucose efectuadas no furão *Holly* no dia 5 de Maio

Horas	Glucose (mg/dl)	Administrações
11:30	31	Administração de 2ml de glucose a 30%
12:10	65	---
13:05	45	Administração de 2ml de glucose a 30%
14:22	84	---
15:30	71	Oferta de alimento
16:30	49	---
17:30	---	Administração de prednisolona
18:35	62	---
19:00	45	Administração de prednisolona
20:00	41	Administração de 4ml de glucose a 30%

**Tabela 5:** Resultados das análises hormonais

Parâmetro	Resultado	Valores de Referência
DHEA-Sulfato	0,590 µmol/L	0,01 – 0,03 µmol/L
Estradiol	249,56 pmol/L	106 – 167 pmol/L
Androstendiona	13,825 nmol/L	6,6 – 67 nmol/L
17-Hidroxiprogesterona	0,848 nmol/L	0,4 – 3.2 nmol/L

### 5.3. Cuidados prestados

No dia 5 de Maio foi administrada acetato de leuprorrelina numa dose de 200mg/Kg. Foi também administrada prednisolona numa dose de 0,5mg/Kg, para tentar manter os valores da glucose entre 60 e 90mg/dL. Além disso, foi indicado aos donos da *Holly* para controlar os níveis de glucose uma vez por dia, em jejum.

No dia seguinte, voltou a ser efectuada uma medição dos níveis de glucose de hora a hora (Tabela 6), sendo a prednisolona administrada apenas duas vezes ao dia na dose e 0,5mg/Kg.

**Tabela 6:** Medições de glucose efectuadas no furão *Holly* no dia 6 de Maio

Horas	Glucose (mg/dl)	Administrações
9:45	56	Administração de Prednisolona
11:00	90	---
12:00	49	---
13:00	118	---
14:00	99	---
15:00	97	---
16:00	77	---
17:00	65	---
18:00	74	---
19:00	95	---
20:00	83	---

Uma vez que a glucose se manteve elevada (superior a 70mg/dl) com a dose administrada de prednisolona foi indicado aos donos que poderia continuar o tratamento em casa, com medições diárias de glucose. Foi também comunicado aos donos que deveria repetir-se a administração do acetato de leuprorrelina, de três em três semanas.

Após seis semanas de se ter iniciado o tratamento, o pêlo começou a crescer na zona ventral e nas patas dianteiras (Figura 25), e passadas quinze semanas já apresentava a pelagem completa na zona do pescoço, zona ventral e patas dianteiras

(Figura 26). Além disso, ao mesmo tempo que a pelagem foi crescendo, a *Holly* foi aumentando de peso gradualmente, pesando então 740gr (Figura 27).



**Figura 25:** Crescimento do pêlo da *Holly* após iniciado o tratamento (cedida pelo proprietário)



**Figura 26:** *Holly* com pelagem na zona ventral, pescoço e nas patas dianteiras (cedida pelo proprietário)



**Figura 27:** *Holly* com pelagem completa (cedida pelo proprietário)

## Considerações Finais

A realização deste estágio curricular permitiu alcançar os objectivos inicialmente delineados e permitiu o desenvolvimento quer a nível profissional como pessoal. Uma vez que o estágio foi realizado numa clínica veterinária de animais exóticos foi possível contactar com várias espécies animais exóticas e de desenvolver conhecimentos acerca destas que de outra forma poderiam não ser possíveis.

Durante o estágio curricular foi possível acompanhar o médico veterinário e perceber qual a melhor forma de abordagem do cliente e a pacientes que são mais susceptíveis ao *stress* da manipulação.

A doença adrenal é uma patologia em que o papel do enfermeiro veterinário se demonstra importante, enquanto profissional, uma vez que os sinais clínicos podem ser facilmente desvalorizados pelo proprietário, o que pode levar à morte do animal, tendo este o dever de informar o cliente e de o tranquilizar quando esta patologia ocorra. Além disso, o enfermeiro veterinário tem um papel importante na monitorização e acompanhamento do furão quando este se encontra internado na clínica veterinária.

## Referências Bibliográficas

- AGUILAR, Roberto F.; HERNANDEZ, Sonia Maria; DIVERS, Stephen J.; PERPIÑÁN, David - Atlas de Medicina de Animales Exóticos. 2ª Edição. Buenos Aires: Editorial Inter-Médica, 2010. ISBN: 978-950-555-375-4
- ASPINALL, Victoria; CAPPELLO, Melanie - Introduction to Veterinary Anatomy and Physiology Textbook. 3ª Edição. Elsevier, 2015. ISBN: 978-0-7020-5735-9
- BOSSART, Dick - The Ferret Owners Manual. (2004) p. 2, 10, 15.
- COLVILLE, Thomas P.; BASSERT, Joanna M. - *Clinical Anatomy and Physiology for Veterinary Technicians*. 3ª Edição. Missouri: Elsevier, 2015. p. 285-287. ISBN: 978-0-3232-2793-3
- DADAN, Danieli Diovana - Conhecendo as supra-renais [Consultado em: 29 Out 2015] Disponível em: <URL: [http://pt-br.infomedica.wikia.com/wiki/Conhecendo\\_as\\_supra-renais](http://pt-br.infomedica.wikia.com/wiki/Conhecendo_as_supra-renais)>
- EATWELL, Kevin - Reproductive Control in Ferrets. (2015) [Consultado em: 24 Out. 2015]. Disponível em: <URL: [http://www.ed.ac.uk/polopoly\\_fs/1.37170!/fileManager/Reproductive%20control%20of%20ferrets.pdf](http://www.ed.ac.uk/polopoly_fs/1.37170!/fileManager/Reproductive%20control%20of%20ferrets.pdf)>
- FOSTER; SMITH - Adrenal Disease in Ferrets. [Consultado em: 20 Out. 2015]. Disponível em: <URL: <http://www.drsofostersmith.com/pic/article.cfm?c=17342&articleid=1983&d=612&category=625>>
- FOX, James; MARINI, Robert - *Biology and Diseases of the Ferret*. 3ª Edição. Reino Unido: John Wiley & Sons, 2014. p. 5, 8, 10, 23, 49, 51, 58-61. ISBN: 978-0-4709-6045-5
- FRIEDMAN, Theodore C. - The Adrenal Gland. (2001) [Consultado em 26 Out. 2015] Disponível em: <URL: <http://www.goodhormonehealth.com/adrenal-cecils.pdf>>
- GANDOLFI, Rene C.; WEISS, Charles A. - Adrenal Disease (Hyperadrenocorticism) (2007)
- KANCA, Halit; KARAKAS, Kübra, BAYRAKTAROĞLU, Alev Gürol, ŞENEL, Oytun Okan - *Ovariohysterectomy in a domestic ferret (Mustela putorius furo)* (2012)
- KEEBLE, Emma; MEREDITH, Anna - *BSAVA Manual of Rodents and Ferrets*. 1ª Edição. Inglaterra: BSAVA, 2009, p. 195, 197, 322-324.
- LINNAEUS, Carl - *Systema Naturae*. 10ª Edição. 1758
- MAYER, Jörg; DONNELLY, Thomas M. - *Clinical Veterinary Advisor: Birds and Exotic Pets*. Vol. I. Elsevier, 2013. ISBN: 978-1-4160-3969-3.
- MORTON, E. Lynn - *Ferrets: Everything about Housing, Care, Nutrition, Diseases, Breeding, and Health Care*. Barron's Educational Series, 2000. ISBN: 978-0-7641-1050-4
- OGLESBEE, Barbara L. - *Blackwell's Five-Minute Veterinary Consult: Small Mammal*. 2ª Edição. John Wiley & Sons Ltd, 2011. p. 46-49. ISBN: 978-0-8138-2018-7
- O'MALLEY, Bairbre - *Clinical Anatomy and Physiology of Exotic Species*. 1ª Edição. Reino Unido: Elsevier, 2005. p.237-253 ISBN: 978-0-7020-2782-6
- ROLL, Alessandra; MARSICANO, Gleide - Adrenalectomia para tratamento de tumor ou hiperplasia adrenal em furões. (2007)
- ROSENTHAL, Karen - Adrenal Gland Disease in Ferrets. Beyond Cats and Dogs: Endocrinology. (2012)

RYLAND, L. M; BERNARD, S.L; GORHAM, J.R. - A Clinical Guide to the Pet Ferret. (1983)

THOMSON, Alexander P.D. - A History of the Ferret. Journal of the History of Medicine and Allied Sciences VI (1951) [Consultado em: 16 Set. 2015] Disponível em: <URL: <http://jhmas.oxfordjournals.org/content/VI/Autumn/471.extract#>>

WILLIAMS, Bruce - Anatomy of the ferret [Consultado em: 22 Out. 2015] Disponível em: <URL: <http://miamiferret.org/anatomy.htm>>

## Anexos

Anexo A - Número de casos clínicos acompanhados distribuídos pelas espécies.

	<b>Nome científico</b>	<b>Nome comum</b>	<b>Nº de Casos</b>
<b>Mamíferos</b>	<i>Atelerix albiventris</i>	Ouriço	3
	<i>Cavia porcellus</i>	Porquinho-da-Índia	34
	<i>Chinchilla lanígera</i>	Chinchila	18
	<i>Mesocricetus auratus</i>	Hamster sírio	2
	<i>Mustela putorius furo</i>	Furão	20
	<i>Oryctolagus cuniculus</i>	Coelho	50
	<i>Rattus norvegicus</i>	Ratazana	6
	<i>Sus scrofa domestica</i>	Porco Vietnamita	4
	<i>Tamias sibiricus</i>	Esquilo da Sibéria	3
<b>Aves</b>	<i>Agapornis roseicollis</i>	Agapornis	7
	<i>Amazonas aestiva</i>	Papagaio Amazonas	6
	<i>Amazonas ochrocephala</i>	Papagaio Amazonas	8
	<i>Ara ararauna</i>	Arara	3
	<i>Aratinga solstitialis</i>	Aratinga do Sol	1
	<i>Cacatua Ducorpsii</i>	Catatua	1
	<i>Eclectus roratus</i>	Papagaio Ecletus	3
	<i>Gallus gallus domesticus</i>	Galo doméstico	1
	<i>Melopsittacus undulatus</i>	Piriquito	9
	<i>Nymphicus hollandicus</i>	Caturra	4
	<i>Platycercus eximius</i>	Rosela	3
	<i>Poicephalus senegalus</i>	Papagaio do Senegal	2
	<i>Psittacula eupatria</i>	Papagaio Alexandrino	1
	<i>Psittacus erithacus</i>	Papagaio Cinzento	20
	<i>Serinus canaria</i>	Canário	9
<i>Trichoglossus haematodus</i>	Lório Arco-Íris	2	
<b>Répteis</b>	<i>Chamaeleo chamaeleon</i>	Camaleão	3
	<i>Iguana iguana</i>	Iguana	1
	<i>Physignathus cocincinus</i>	Dragão de Água Chinês	1
	<i>Pogona vitticeps</i>	Dragão Barbudo	4
	<i>Trachemys scripta</i>	Tartaruga Aquática	9
	<i>Testudo Horsfieldii</i>	Tartaruga Russa	14