



Enfermagem Veterinária em Animais de Companhia Acompanhamento de exame neurológico

Licenciatura em Enfermagem Veterinária

Rita Batista de Oliveira

Orientadores

Professora Doutora Beatriz do Vale

Doutora Francesca Di Ciommo

Doutora Sofia Almendra

Relatório de Estágio apresentado à Escola Superior Agrária do Instituto Politécnico de Castelo Branco para cumprimento dos requisitos necessários à obtenção do grau de Licenciado em Enfermagem Veterinária, realizado sob a orientação científica da Professora Doutora Beatriz do Vale, Professora da Escola Superior Agrária do Instituto Politécnico de Castelo Branco.

Outubro 2024

“O sucesso não é um acidente, o sucesso é, na verdade, uma escolha”

(Stephen Curry)

Agradecimentos

Primeiramente quero agradecer à minha mãe, o suporte da minha vida e que está (e estará) sempre comigo em todas as minhas conquistas e desafios. Ao meu pai, por todo o apoio e a ambos, por me terem incentivado a matricular na Escola Superior Agrária de Castelo Branco, 3 anos que nunca esquecerei e por isso, obrigada.

Ao meu avô e à minha tia Maria Amélia, que sempre me fazem rir e que me fazem pensar que estou mais alta cada vez que estou com eles.

Às minhas avós, que apesar de não estarem presentes fisicamente, estão presentes em cada pôr-do-sol, pois tornam o céu mais bonito.

Às minhas tias, tios e primos, agradeço por estarem sempre ao meu lado e por todo o apoio.

Agradeço à Escola Superior Agrária do Instituto Politécnico de Castelo Branco e a todos os docentes e não docentes por toda a disponibilidade e auxílio.

Agradeço à Professora Beatriz do Vale, por ter aceitado ser minha orientadora interna e por toda a sua ajuda, compreensão e sinceridade, um enorme obrigada.

À Doutora Francesca Di Ciommo, que me proporcionou umas das melhores experiências da minha vida, que irei sempre recordar. Por toda a sua bondade, gentileza e paciência que teve para comigo. Foram 2 meses em que me ensinou e ajudou a crescer como Enfermeira Veterinária e não podia estar mais grata, “Arrivederci”.

À Doutora Sofia Almendra, que confiou no meu trabalho, obrigada pela oportunidade e a todos os Médicos Veterinários e Enfermeiros Veterinários presentes no Hospital Veterinário Central, foi um prazer aprender convosco.

Às melhores amigas que a Escola Superior Agrária me podia ter presenteado, Beatriz e Madalena, agradeço a vossa amizade, a vossa paciência e, principalmente, agradeço por todos os momentos memoráveis, sem vocês isto não seria o mesmo.

Resumo

O presente relatório descreve o estágio curricular realizado para finalização da Licenciatura em Enfermagem Veterinária pela Escola Superior Agrária de Castelo Branco. De 18 de abril de 2024 a 18 de junho de 2024, este decorreu na Clínica Veterinária My Vet Milano, em Milão, num total de 319 horas. No período de 21 de junho de 2024 a 14 de agosto de 2024, o estágio foi continuado no Hospital Veterinário Central das Caldas da Rainha, num total de 328 horas.

Maioritariamente foram acompanhados canídeos e felídeos, mas também houve a oportunidade de acompanhar animais de espécie exótica, nas áreas de gastroenterologia, hepatologia e pneumologia.

Durante o período de estágio, também foram acompanhadas e desempenhadas diversas atividades e serviços em consultas, internamento, laboratório e em cirurgias. Por fim, é descrito o acompanhamento de um exame neurológico de um cão com uma hérnia discal lombar e as complicações associadas a esta, sendo que, primeiramente é apresentada de forma teórica, a anatomia da coluna vertebral e a constituição do sistema nervoso. Posteriormente, é detalhado o exame neurológico.

Com este estágio foi possível consolidar e complementar os conhecimentos obtidos ao longo do curso e entender melhor qual o papel do Enfermeiro Veterinário em diferentes Centros de Atendimento Médico-Veterinário.

Palavras-chave

Cão; Enfermagem veterinária; Exame neurológico; Hérnia discal

Abstract

The present report provides a detailed description of the curricular internship undertaken to complete the Veterinary Nursing degree at Escola Superior Agrária de Castelo Branco (Portugal). From April 18th of 2024 to June 18th of 2024, the internship took place at the My Vet Milano Veterinary Clinic in Milan, executing a total of 319 hours of practice. From June 21st of 2024 to August 14th of 2024, the internship continued at the Central Veterinary Hospital of Caldas da Rainha (Portugal), executing a total of 328 hours of practice.

Primarily, canines and felines were monitored, but there was also the opportunity to work with exotic species in the fields of gastroenterology, hepatology, and pulmonology.

During the internship period, various activities and services were also observed and carried out in consultations, hospitalization, laboratory and surgeries. In the final part, the report describes the observation of a neurological examination of a dog with a lumbar disc herniation and its associated complications. First, the anatomy of the vertebral column and the structure of the nervous system are presented theoretically and secondly, the neurological examination is detailed.

This internship allowed for the consolidation and enhancement of the knowledge acquired throughout the course and provided a better understanding of the role of the Veterinary Nurse in different Veterinary Medical Care Centers.

Keywords

Disc herniation; Dog; Neurologic examination; Veterinary nursing

Índice geral

Agradecimentos.....	V
Resumo.....	VII
Palavras-chave	VII
Abstract.....	IX
Keywords	IX
Índice geral	XI
Índice de figuras	XIII
Lista de abreviaturas, siglas e acrónimos.....	XV
1. Introdução.....	1
2. Apresentação do local de estágio 1	2
2.1 Equipa e instalações.....	2
2.2 Serviços prestados.....	4
3. Apresentação do local de estágio 2	4
3.1 Equipa e instalações.....	4
3.2 Serviços prestados.....	9
4. Casuística e descrição de atividades do local de estágio 1	9
4.1 Casuística geral	9
4.2 Acompanhamento de consultas	10
4.3 Análises laboratoriais.....	11
4.4 Acompanhamento de cirurgias.....	14
5. Casuística e descrição de atividades do local de estágio 2	16
5.1 Casuística geral	16
5.2 Acompanhamento de consultas	17
5.3 Internamento.....	18
5.4 Análises Laboratoriais	20
5.5 Acompanhamento de cirurgias.....	22
5.6 Acompanhamento de exame neurológico	24
5.6.1 Anatomia da coluna vertebral.....	24
5.6.2 Sistema nervoso	24
5.6.3 Consequências da hérnia discal lombar	24
6. Considerações finais.....	27

7. Referências bibliográficas.....	28
Anexos.....	31
Anexo I.....	32
Anexo II.....	33
Anexo III.....	34
Anexo IV.....	35
Anexo V.....	36

Índice de figuras

Figura 1- Recepção e sala de espera da CVMV	2
Figura 2- Consultório da CVMV.....	2
Figura 3- Sala de radiografia da CVMV.....	3
Figura 4- Laboratório da CVMV	3
Figura 5- Sala de cirurgia da CVMV.....	4
Figura 6- Zona de recobro da CVMV	4
Figura 7- Recepção e sala de espera para canídeos do HVC	5
Figura 8- Sala de espera para felídeos do HVC.....	5
Figura 9- Consultório 1 do HVC.....	5
Figura 10- Consultório 2 do HVC.....	5
Figura 11- Consultório 3 do HVC.....	5
Figura 12- Sala de radiografia do HVC.....	6
Figura 13- Sala de cirurgia do HVC.....	6
Figura 14- Internamento para felídeos com doenças infetocontagiosas do HVC	6
Figura 15- Internamento para canídeos com doenças infetocontagiosas do HVC	6
Figura 16- Zona de cuidados intensivos do HVC	7
Figura 17- Internamento dos canídeos do HVC	7
Figura 18- Sala principal de internamento dos felídeos do HVC	8
Figura 19- Sala secundária de internamento dos felídeos do HVC	8
Figura 20- Laboratório do HVC	8
Figura 21- Sala de ecografia do HVC	8
Figura 22- Sala de TC do HVC.....	8
Figura 23- Número de animais acompanhados na CVMV, por espécie (n=201).9	9
Figura 24- Número de raças de canídeos acompanhados na CVMV (n=144)	10
Figura 25- Número de raças de felídeos acompanhados na CVMV (n=56)	10
Figura 26- Consultas acompanhadas na CVMV, por espécie (n=352).....	11
Figura 27- Separador de sangue total com heparina de lítio.....	12
Figura 28- Preparação de uma análise bioquímica de sangue total	12
Figura 29- Tubo de amostra com heparina de lítio.....	12
Figura 30- Tubo de amostra seco	12
Figura 31- Tubo de amostra com EDTA	12
Figura 32- Preparação de uma análise bioquímica de urina	12
Figura 33- Tira de urina	13
Figura 34- Refratómetro	13
Figura 35- Análises laboratoriais realizadas e acompanhadas na CVMV, por espécie (n=133)	14
Figura 36- Monitor multiparamétrico vital	15
Figura 37- Cirurgias e outros procedimentos acompanhados na CVMV, por espécie (n=16).....	16
Figura 38- Número de animais acompanhados no HVC, por espécie (n=302).16	16
Figura 39- Número de raças de canídeos acompanhados no HVC (n=172)	17

Figura 40- Número de raças de felídeos acompanhados no HVC (n=127)	17
Figura 41- Consultas e atividades acompanhadas e efetuadas no HVC, por espécie (n=149).....	18
Figura 42- Causas de internamento no HVC, por espécie (n=158)	19
Figura 43- Colocação de cateter na veia safena medial.....	19
Figura 44- Contenção e garrote para colocação de cateter na veia cefálica .	19
Figura 45- Cateter infiltrado no MA esquerdo.....	20
Figura 46- Fixação da sonda nasoesofágica	20
Figura 47- Colocação e fixação da sonda esofágica	20
Figura 48- Régua de microhematócrito e tubo capilar	21
Figura 49- Analisador da capacidade de coagulação sanguínea.....	21
Figura 50- Tubo de amostra com citrato de sódio	21
Figura 51- Analisador de gases sanguíneos e eletrólitos.....	22
Figura 52- Análises laboratoriais realizadas e acompanhadas no HVC, por espécie (n=119).....	22
Figura 53- Felídeo com tubo endotraqueal, elétrodos, pulsioxímetro, sensor de temperatura e manguito do tensiómetro	23
Figura 54- EV com função de ajudante do MC	23
Figura 55- Cirurgias e outros procedimentos acompanhados no HVC, por espécie (n=34)	23
Figura 56- Avaliação da propiocepção	25
Figura 57- Avaliação da resposta de colocação do MA.....	25
Figura 58- Avaliação da resposta de colocação do MA.....	25
Figura 59- Avaliação da resposta de colocação do MP.....	25
Figura 60- Avaliação da resposta de colocação do MP	25
Figura 61- Avaliação do reflexo patelar.....	26
Figura 62- Avaliação do reflexo ciático	26
Figura 63- Avaliação do reflexo tibial cranial	26
Figura 64- Canídeo com os MP espásticos.....	26

Lista de abreviaturas, siglas e acrónimos

- bpm**- batimentos por minuto
- C**- Cervical
- Cd**- Caudal
- CO₂**- Dióxido de Carbono
- CV**- Coluna Vertebral
- CVMV**- Clínica Veterinária My Vet Milano
- DC**- Diretora Clínica
- ECG**- Eletrocardiograma
- EDTA**- Ácido etilenodiaminotetracético
- EtCO₂**- Concentração de CO₂ no final da expiração
- EV**- Enfermeiro(a) Veterinário(a)
- FC**- Frequência Cardíaca
- FeLV**- Vírus da Leucemia Felina
- FIV**- Vírus da Imunodeficiência Felina
- FR**- Frequência Respiratória
- h**- horas
- HPCO**- Higienização Profissional da Cavidade Oral
- HVC**- Hospital Veterinário Central
- IV**- Intravenoso
- L**- Lombar
- LR**- Lactato de Ringer
- MA**- Membro(s) Anterior(es)
- MC**- Médico Cirurgião
- ME**- Medula Espinhal
- mmHg**- milímetro de Mercúrio
- MP**- Membro(s) Posterior(es)
- MV**- Médico(a) Veterinário(a)
- n**- número
- NaCl**- Cloreto de Sódio
- NMI**- Neurónio Motor Inferior

NMS- Neurónio Motor Superior
PA- Pressão Arterial
pCO₂- Pressão Parcial de Dióxido de Carbono
pH- potencial de Hidrogénio
rpm- respirações por minuto
S- Sagrada
SNC- Sistema Nervoso Central
SNP- Sistema Nervoso Periférico
SpO₂- Saturação de Oxigénio no sangue arterial
SRD- Sem Raça Definida
T- Torácica
TC- Tomografia Computorizada
TRC- Tempo de Repleção Capilar

1. Introdução

Para conclusão da Licenciatura em Enfermagem Veterinária na Escola Superior Agrária de Castelo Branco, este relatório tem como objetivo descrever o estágio curricular realizado na Clínica Veterinária My Vet Milano e no Hospital Veterinário Central das Caldas da Rainha.

Com o estágio foi possível adquirir competências teóricas e práticas e entender melhor o papel do Enfermeiro Veterinário em diferentes Centros de Atendimento Médico-Veterinário, como o apoio nas consultas, no internamento, nas cirurgias e nas urgências, a realização de triagens, o atendimento do cliente e a preparação de pagamentos e faturas, a preparação de análises laboratoriais, a limpeza, desinfeção e esterilização de material cirúrgico e do espaço.

Na primeira parte deste relatório é feita a apresentação dos locais de estágio, incluindo a equipa, instalações e serviços prestados. Na segunda parte, é retratada a casuística de cada local, bem como são descritas as atividades acompanhadas e desenvolvidas. Também é destacado o acompanhamento de um exame neurológico de um cão com uma hérnia discal lombar, sendo abordado a anatomia da coluna vertebral, o sistema nervoso e as consequências neurológicas da hérnia discal lombar.

2. Apresentação do local de estágio 1

Inicialmente, o estágio curricular foi realizado na Clínica Veterinária My Vet Milano (CVMV), em Milão, Itália, entre os dias 18 de abril e 18 de junho de 2024, efetuando um total de 319 horas (h), nas quais estão incluídas 7h realizadas fora do horário de atendimento ao público.

A CVMV, fundada em 2020 pela atual Diretora Clínica (DC) e Médica Veterinária (MV) Francesca Di Ciommo, apresenta um grande foco no regime ambulatorio. Durante o estágio, o horário de atendimento ao público, à segunda-feira, era das 15h30 às 19h30, de terça-feira à sexta-feira, era das 9h às 13h e das 15h30 às 19h30 e no sábado, das 10h às 14h.

2.1 Equipa e instalações

Na CVMV existe uma equipa profissional constituída por 4 MV, sendo que um deles atua na área de dermatologia e outro na área de oftalmologia, e 1 Enfermeiro Veterinário (EV). Quando solicitados, outros MV atuam em diferentes áreas de intervenção da Medicina Veterinária: um na laparoscopia e endoscopia; um na neurologia; um na oncologia; um no comportamento animal; dois MV atuam na área de cardiologia e outros dois na ortopedia e três MV atuam na área de imagiologia.

Esta Clínica Veterinária é composta pela receção e sala de espera (Figura 1), onde se encontra presente um armário com alguns desparasitantes externos, produtos oculares e auriculares.

Apresenta um consultório (Figura 2), constituído por uma mesa de observação elevatória que também funciona como balança, um estetoscópio, um otoscópio, um oftalmoscópio, duas máquinas de tosquia, um termómetro, um leitor de identificação eletrónica, dois corta-unhas, seringas, agulhas, cateteres, tubos para colheita de sangue, equipamento para a realização de garrote, luvas descartáveis, compressas, algodão, adesivos e outros materiais necessários para a realização de pensos, um frigorífico com vacinas e fármacos, material de limpeza e desinfetantes.



Figura 1- Recepção e sala de espera da CVMV



Figura 2- Consultório da CVMV

Possui também uma sala de radiografia (Figura 3), constituída pela mesa de radiografia, o painel de controlo, o pedal de disparo, as cassetes, o digitalizador de cassetes, o monitor e os equipamentos de proteção individual (aventais e protetores de tiroide em chumbo). Também apresenta a centrífuga, uma balança para animais de pequeno porte, um frigorífico com vacinas

e testes sorológicos, um armário com vários tipos de fármacos, produtos dermatológicos e testes sorológicos, uma arca congeladora com alguns *slides* para a realização de análises bioquímicas, desinfetantes e material de limpeza.

O laboratório (Figura 4), que também funciona como consultório quando necessário, apresenta uma mesa de observação, um estetoscópio, uma máquina de tosquia, um termómetro, um leitor de identificação eletrónica, um corta-unhas, seringas, agulhas, cateteres, tubos para colheita de sangue, equipamento para a realização de garrote, luvas descartáveis, outros materiais necessários como compressas, algodão e adesivos, um aparelho de análises bioquímicas, um analisador hematológico, um microscópio ótico, um leitor de tiras de urina, um analisador de sedimento urinário, um refratómetro, um ecógrafo, a máquina de selar e a autoclave para esterilização de equipamento cirúrgico, material necessário para a realização de análises laboratoriais, desinfetantes, solução de cloreto de sódio (NaCl) e material de limpeza.



Figura 3- Sala de radiografia da CVMV

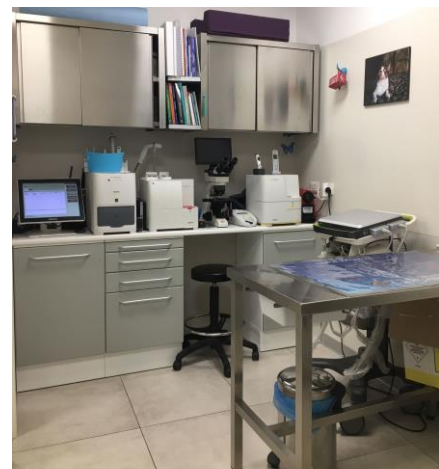

Figura 4- Laboratório da CVMV

Na sala de cirurgia (Figura 5), encontra-se a mesa cirúrgica, o monitor multiparamétrico vital, o ventilador mecânico, o sistema de anestesia volátil, equipamento de odontologia veterinária, a lâmpada de cirurgia, tubos endotraqueais com diferentes dimensões, o lavatório, duas mesas *Mayo*, dois armários com equipamento cirúrgico esterilizado, um armário com fármacos, um armário com toucas e máscaras descartáveis e outro material cirúrgico, como fios de sutura e lâminas de bisturi. Também existem outros materiais como seringas, agulhas, cateteres, desinfetantes e material de limpeza.

Num corredor existe a zona de recobro (Figura 6), constituída por quatro jaulas, uma balança para animais de médio a grande porte, mantas, toalhas e resguardos.

Por fim, a CVMV também apresenta uma instalação sanitária para os funcionários/clientes e um armazém, o qual é também utilizado como vestiário, e onde se encontram os soros com NaCl e os soros de Lactato de Ringer (LR).

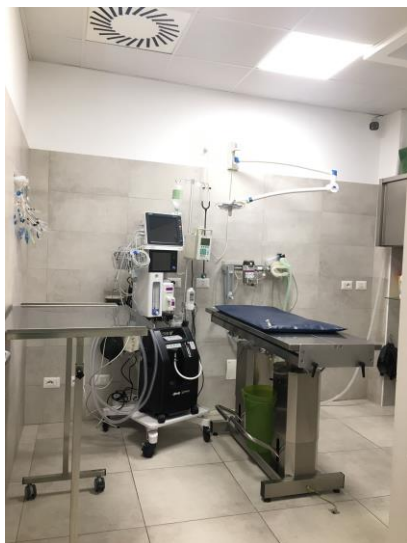

Figura 5- Sala de cirurgia da CVMV




Figura 6- Zona de recobro da CVMV

2.2 Serviços prestados

Este espaço permite oferecer a animais de companhia e exóticos consultas de medicina geral, medicina preventiva, identificação e registo animal, serviços ao domicílio, meios complementares de diagnóstico (radiografia, ecografia e ecocardiografia), análises laboratoriais, cirurgia de tecidos moles, cirurgia ortopédica, cirurgia laparoscópica e cirurgia endoscópica. Permite ainda, consultas de especialidade de dermatologia, oftalmologia, ortopedia, oncologia, cardiologia, neurologia, gastroenterologia e comportamento animal.

3. Apresentação do local de estágio 2

Entre os dias 21 de junho e 14 de agosto de 2024, o estágio curricular decorreu no Hospital Veterinário Central (HVC) das Caldas da Rainha, efetuando um total de 328h.

O HVC foi fundado em 2016 pela atual DC e MV Sofia Almendra. O seu horário de funcionamento é das 9h às 21h, sendo que também apresenta horário de urgências 24h durante todo o ano.

3.1 Equipa e instalações

No HVC existe uma equipa profissional constituída por 14 MV, os quais atuam em áreas diferentes da Medicina Veterinária: um na oftalmologia; um na ortopedia; um na endoscopia; um na dermatologia; um na área da parasitologia; um na oncologia; dois MV atuam na área de imagiologia e outros dois na neurologia. A equipa também é constituído por 7 EV, 1 auxiliar veterinário e 3 rececionistas.

O HVC é formado pela receção (Figura 7), na qual existe um armário com desparasitantes internos e externos, a sala de espera para canídeos (Figura 7), uma zona mais reservada, que funciona como sala de espera para felídeos (Figura 8) e uma instalação sanitária para clientes.



Figura 7- Recepção e sala de espera para canídeos do HVC



Figura 8- Sala de espera para felídeos do HVC

O HVC é composto por 3 consultórios (Figuras 9, 10 e 11), dos quais um apresenta equipamento oftalmológico e outro possui um frigorífico com vacinas. Todos os consultórios encontram-se equipados com uma mesa de observação, uma balança para animais de pequeno porte, um otoscópio, um oftalmoscópio, um corta-unhas, um leitor de identificação eletrônica, uma máquina de tosquia, seringas, agulhas, cateteres, tubos para colheita de sangue, algodão, compressas, adesivos e outros materiais necessários para a realização de pensos, desinfetantes e material de limpeza.

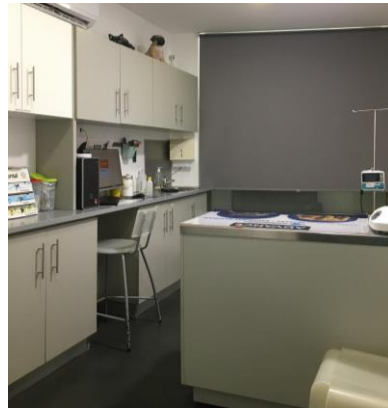

Figura 9- Consultório 1 do HVC **Figura 10-** Consultório 2 do HVC **Figura 11-** Consultório 3 do HVC

A sala de radiografia (Figura 12) é composta pela mesa de radiografia, o painel de controlo, o pedal de disparo, o monitor e os equipamentos de proteção individual (aventais e protetores de tiroide em chumbo). Também apresenta algumas seringas, agulhas, tubos para colheita de sangue, algodão, desinfetantes e material de limpeza.

Na sala de cirurgia (Figura 13), está presente o ventilador mecânico, o monitor multiparamétrico vital, o sistema de anestesia volátil, o equipamento de fluoroscopia, o equipamento de odontologia veterinária, o equipamento de endoscopia, a lâmpada de cirurgia, a mesa cirúrgica, duas mesas *Mayo*, dois lavatórios, sendo um deles utilizado pelo MC e outro utilizado para lavar os instrumentos cirúrgicos, tubos endotraqueais de diferentes dimensões, a máquina de selar e a autoclave para esterilização de instrumentos cirúrgicos. Também contém armários com equipamentos cirúrgicos esterilizados, toucas e máscaras descartáveis, alguns fármacos necessários e de urgência, sondas de alimentação, algalias e material de suporte respiratório. Nesta sala também existem toalhas, seringas, agulhas, cateteres, tubos

para colheita de sangue, algodão, compressas, adesivos e outros materiais necessários para a realização de pensos, desinfetantes e material de limpeza.

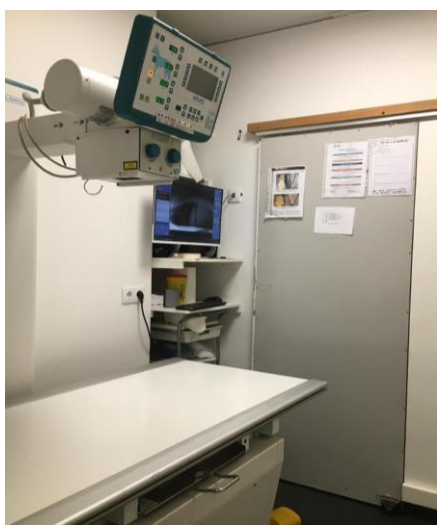

Figura 12- Sala de radiografia do HVC



Figura 13- Sala de cirurgia do HVC

Num corredor, que une os vários consultórios, bem como a sala de radiografia e a sala de cirurgia, encontram-se vários armários com fármacos, produtos oculares, auriculares e dermatológicos.

No HVC, também existem duas salas de internamento para animais com doenças infetocontagiosas, mais precisamente, uma para felídeos (Figura 14) e outra para canídeos (Figura 15). Em ambas existem quatro jaulas, um lavatório, uma mesa de observação e manipulação do animal, luvas descartáveis, um armário com diferentes soros, sistemas de soros e extensores, bombas de infusão, comedouros, bebedouros, sacos de água quente, resguardos, mantas, seringas, agulhas, cateteres, tubos para colheita de sangue, algodão, adesivos, compressas, desinfetantes, material de limpeza e outros materiais necessários. No internamento dos felídeos, também se encontra um recipiente com areia própria para os felídeos e liteiras.



Figura 14- Internamento para felídeos com doenças infetocontagiosas do HVC



Figura 15- Internamento para canídeos com doenças infetocontagiosas do HVC

Em seguida, antes de se passar para as salas de internamento, laboratório e sala de ecografia, existe um corredor com uma balança para animais de médio a grande porte e quatro jaulas de cuidados intensivos, com dois concentradores de oxigénio (Figura 16).

No internamento dos canídeos (Figura 17) existem catorze jaulas, uma mesa para observação e manipulação dos animais, um lavatório, armários com mantas, toalhas, comedouros, bebedouros, resguardos, soros de administração, bombas de infusão e sacos de água quente. Este espaço também possui seringas, agulhas, cateteres, tubos para colheita de sangue, sistemas de soro e extensores, algodão, compressas, adesivos e outros materiais necessários para a realização de pensos, desinfetantes, material de limpeza e algumas rações. É nesta sala que também se encontra o medidor da pressão arterial (PA), que pode ser utilizado em diferentes espécies, quando necessário.



Figura 16- Zona de cuidados intensivos do HVC



Figura 17- Internamento dos canídeos do HVC

O internamento dos felídeos é composto por uma sala principal (Figura 18) e outra secundária (Figura 19). A sala principal é constituída por dez jaulas, uma mesa, uma balança, um armário com mantas, almofadas e toalhas e outro armário com soros de administração, bombas de infusão, comedouros, bebedouros, liteiras, resguardos, algodão, compressas, adesivos e outros materiais necessários para a realização de pensos, desinfetantes e um corta-unhas. Apresenta ainda gavetas com seringas, agulhas, cateteres, sistemas de soro e extensores, material de limpeza, recipiente com areia própria para os felídeos e algumas rações. A sala secundária possui quatro jaulas, uma incubadora, um ecógrafo, uma mesa, seringas, agulhas, cateteres, tubos para colheita de sangue, algodão, adesivos, compressas e outros materiais necessários para a realização de pensos, desinfetantes e material de limpeza.



Figura 18- Sala principal de internamento dos felídeos do HVC



Figura 19- Sala secundária de internamento dos felídeos do HVC

O laboratório (Figura 20) é constituído por dois analisadores hematológicos e de análises bioquímicas, um leitor de tiras de urina, um analisador da capacidade de coagulação sanguínea, um analisador de gases sanguíneos e eletrólitos, duas centrífugas, sendo que uma destas permite a centrifugação de tubos capilares para a realização de microhematócrito, e um refratómetro. Nesta sala, também existe uma mesa, um frigorífico com congelador, no qual estão conservados testes sorológicos e *slides* necessários para a realização de análises bioquímicas, gavetas com tubos para colheita de sangue, testes sorológicos e outros materiais necessários para a realização de análises laboratoriais. Em relação ao microscópio ótico, este encontra-se noutra espaço do HVC, junto de corantes para a preparação de amostras citológicas.

Em seguida, existe a sala de ecografia (Figura 21) que apresenta o ecógrafo, uma mesa de observação, um portátil, um armário com seringas, agulhas, cateteres, tubos para colheita de sangue, algodão, compressas, adesivos e outros materiais necessários para a realização de pensos, desinfetantes e material de limpeza.

O HVC é constituído ainda pela sala de refeições, instalação sanitária para os funcionários, sala de banhos e tosquias para canídeos e pelo vestiário.

Fora desta área, está localizada a sala de tomografia computadorizada (TC) (Figura 22), composta por um ventilador mecânico, sistema de anestesia volátil, frascos de contraste com iodo, suportes para estabilização do animal, seringas, agulhas, cateteres, soros de administração, toalhas, desinfetantes e material de limpeza.



Figura 20- Laboratório do HVC

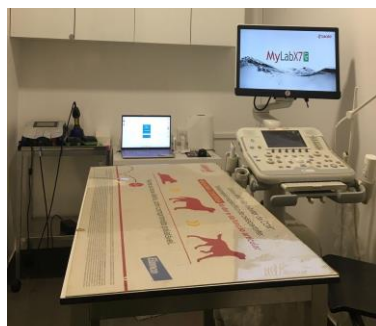

Figura 21- Sala de ecografia do HVC

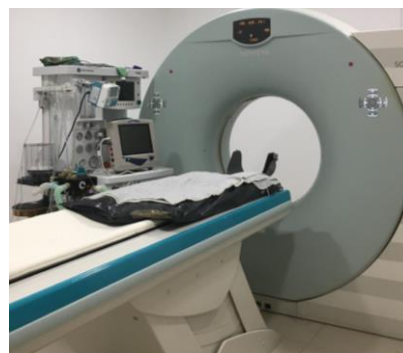

Figura 22- Sala de TC do HVC

3.2 Serviços prestados

Este Hospital Veterinário permite oferecer a animais de companhia e exóticos consultas de medicina geral, medicina preventiva, identificação e registo animal, meios complementares de diagnóstico (radiografia, ecografia, ecocardiografia e TC), análises laboratoriais, cirurgia de tecidos moles, cirurgia endoscópica e cirurgia ortopédica, internamento, cuidados intensivos e serviço de banhos e tosquias. É também possível marcação para consultas de especialidade, nomeadamente dermatologia, oftalmologia, ortopedia, oncologia, cardiologia, neurologia e gastroenterologia.

4. Casuística e descrição de atividades do local de estágio 1

Os dados seguintes referem-se aos animais e atividades acompanhadas e desenvolvidas durante o período de estágio na CVMV.

4.1 Casuística geral

Foram acompanhados, no total, 201 animais, mais precisamente 144 canídeos, 56 felídeos e 1 leporídeo (Figura 23).

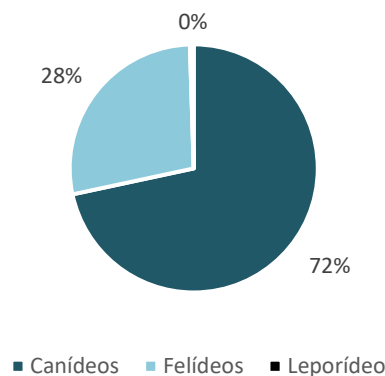


Figura 23- Número de animais acompanhados na CVMV, por espécie (n=201)

Relativamente aos canídeos acompanhados, através da Figura 24, verifica-se um grande número de cães sem raça definida (SRD), seguida da raça Poodle, Golden Retriever, Maltês, Dachshund e Jack Russel Terrier. Também foram acompanhados canídeos de raça American Bully, Beagle, Pastor de Berna, Boston Terrier, Braco Alemão, Cavalier King Charles, Cocker Americano, Chihuahua, Dobermann, Dogue Argentino, Dogue de Bordéus, Duck Tolling Retriever da Nova Escócia, Epagneul Breton, Galgo Italiano, Labradoodle, Leão da Rodésia, Lagotto Romagnolo, Maltipoo, Pinscher, Rottweiler, Shar-pei, Setter Inglês, Schnauzer, Welsh Corgi Pembroke e West Highland White Terrier.

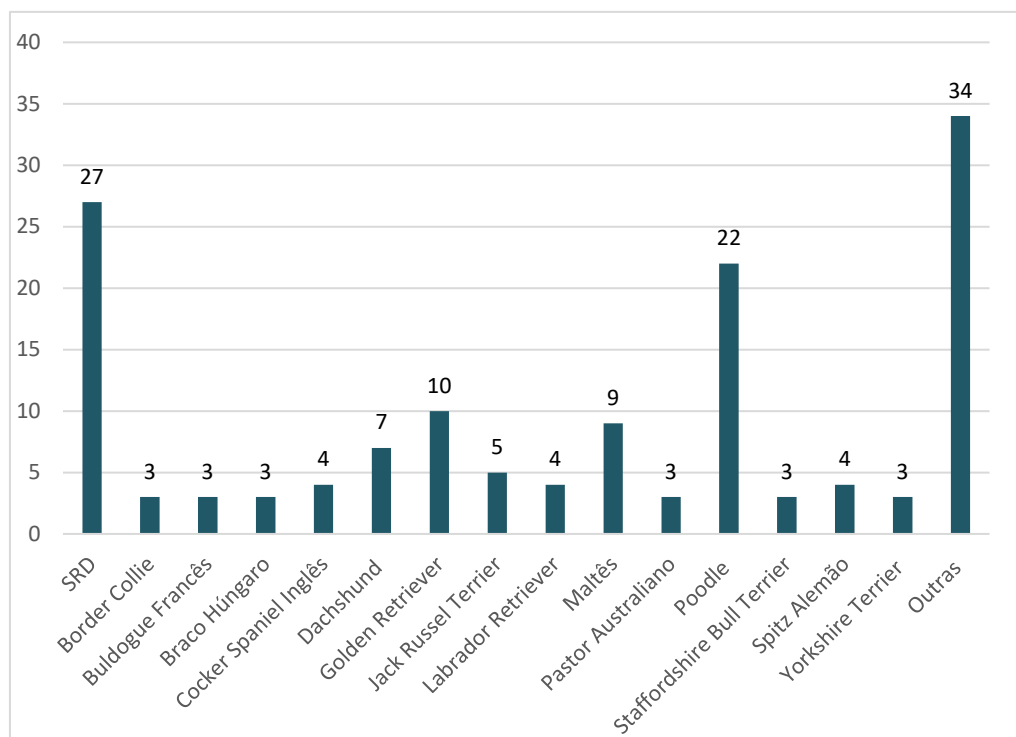


Figura 24- Número de raças de canídeos acompanhados na CVMV (n=144)

Na Figura 25, é possível observar as raças de felídeos acompanhados, verificando-se um maior número de gatos da raça Europeu Comum, seguido pela raça British Shorthair. No caso de felídeos SRD, apenas foi acompanhado um animal.

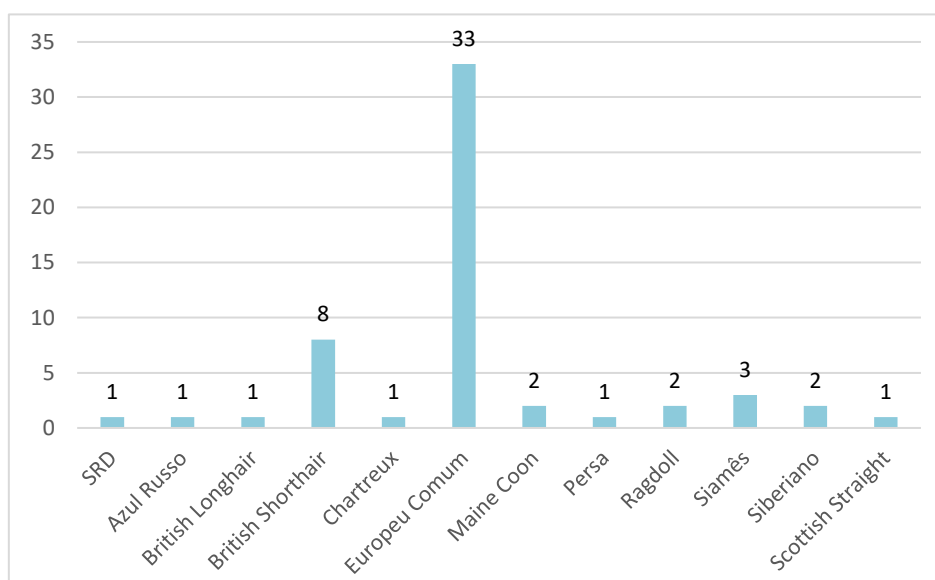


Figura 25- Número de raças de felídeos acompanhados na CVMV (n=56)

4.2 Acompanhamento de consultas

Durante o período de estágio na CVMV, o acompanhamento de consultas baseava-se em ajudar o MV em diversas atividades, nomeadamente na contenção do animal para realização do exame físico, bem como para a colheita de amostras como pelos, fluidos corporais ou cerúmen e, também, para a execução de meios complementares de diagnóstico, como

radiografia, ecografia e ecocardiografia. Outras atividades efetuadas consistiram na realização de garrote no membro anterior (MA) ou posterior (MP) do animal para colheita de sangue e colocação de cateter para procedimento da eutanásia, realização de análises laboratoriais, preparação e administração de vacinas, desparasitantes internos e externos, bem como aplicação de *microchip* (identificação eletrónica), sempre com o consentimento e supervisão do MV. De modo a evitar interrupções durante a consulta, também se preparavam os produtos/medicação que o animal iria precisar, de acordo com a patologia que padecia e, no fim da consulta, também se podia preparar o pagamento e a fatura.

Segundo a Figura 26, o maior motivo para consulta consistiu na vacinação e as análises laboratoriais foram as atividades mais desenvolvidas durante o período de estágio.

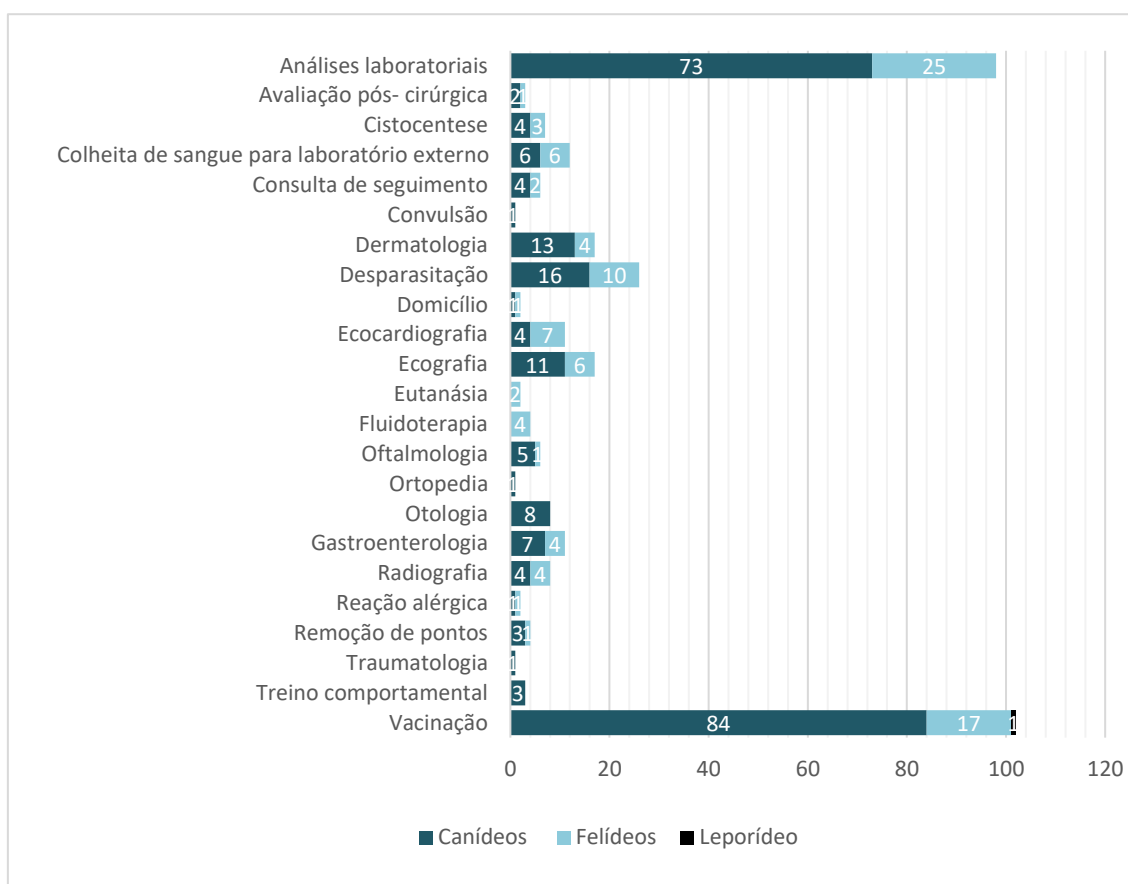


Figura 26- Consultas acompanhadas na CVMV, por espécie (n=352)

4.3 Análises laboratoriais

Para a realização de análises bioquímicas sanguíneas, pode-se utilizar sangue total, plasma ou soro. Após a colheita de sangue, para realizar a análise com sangue total coloca-se a amostra num separador de sangue total com heparina de lítio (Figura 27) e este é posicionado no local próprio do aparelho. Os *slides* necessários também são colocados e a amostra é analisada (Figura 28). Para obter o plasma é necessário colocar a amostra num tubo com heparina de lítio (Figura 29) e centrifugá-la. Para obter o soro, a amostra de sangue deve ser colocada num tubo seco (Figura 30) e sujeita a centrifugação. No aparelho, mais precisamente no copo de amostra, é colocado, com uma pipeta própria, o volume adequado de plasma ou soro, e posteriormente, os *slides* são inseridos e a amostra é analisada (IDEXX Laboratories, 2021).

Para realizar um hemograma, deve-se introduzir a amostra de sangue num tubo com o anticoagulante EDTA (Figura 31) e, posteriormente, colocar para analisar (IDEXX Laboratories, 2014).



Figura 27- Separador de sangue total com heparina de lítio




Figura 28- Preparação de uma análise bioquímica de sangue total



Figura 29- Tubo de amostra com heparina de lítio



Figura 30- Tubo de amostra seco

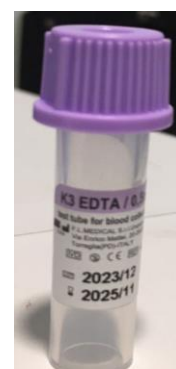

Figura 31- Tubo de amostra com EDTA

Na CVMV, era possível a realização de diferentes procedimentos para a avaliação da urina. Primeiramente, a urina era obtida através da técnica de cistocentese ecoguiada ou o próprio tutor realizava a técnica de colheita livre, sendo que neste caso, a urina era colocada num frasco de amostra descartável.

Entre os principais aparelhos utilizados está incluído o analisador bioquímico, que permite avaliar o rácio proteína/creatinina na urina. Para a realização desta análise, uma amostra de urina é colocada num tubo seco e centrifugada. Depois, com recurso a uma pipeta própria, é obtido o volume adequado de urina mais superficial no tubo. De seguida, esta é colocada num copo de amostra e noutro é administrado o diluente, entre estes dois também é necessário colocar um vazio. Por fim, os *slides* são inseridos e a amostra é analisada (Figura 32) (IDEXX Laboratories, 2021).



Figura 32- Preparação de uma análise bioquímica de urina

Também se procedia à avaliação de uma tira de urina (Figura 33), mais precisamente, da gravidade específica, potencial de hidrogénio (pH), leucócitos, nitritos, proteínas, glucose, cetonas, urobilinogénio, bilirrubina e hemoglobina, utilizando o leitor de tiras de urina.

O refratómetro (Figura 34) serve para avaliar a densidade urinária, sendo que nos canídeos os valores de referência situam-se entre 1.030-1.035 e nos felídeos entre 1.035-1.045 (González & Ceroni da Silva, 2017).



Figura 33- Tira de urina



Figura 34- Refratómetro

Por fim, também era efetuada a análise de sedimento urinário, para a qual é necessário obter o volume adequado de urina localizada mais profundamente no tubo, sendo posteriormente analisada no equipamento próprio (IDEXX Laboratories, 2021).

Relativamente à citologia, os métodos mais utilizados pelo MV para a obtenção do conteúdo, em casos de dermatologia, foram o esfregaço por aposição ou através de fita-cola. Em casos auriculares e para identificação do ciclo éstrico, era comum a utilização de um cotonete no ouvido e vagina do animal, respetivamente. Outro método utilizado era o esfregaço de sangue realizado após a sua colheita. Posteriormente, procedia-se à coloração através da técnica de coloração rápida *Diff-Quik*. Nesta técnica, a lâmina é imersa 10 vezes em metanol, com o objetivo de fixar a amostra, garantindo a preservação da morfologia celular. Depois, mergulha-se a lâmina 5 a 10 vezes, durante 1 segundo de cada vez, em dois corantes: primeiramente, no corante eosina Y, o qual cora componentes celulares acidófilos em tons de rosa a vermelho. E, por fim, no corante azul de metileno, o qual cora os componentes celulares basófilos em tons de azul a roxo. Depois, lava-se a lâmina com água corrente, de modo a remover o excesso de corante e procede-se à sua secagem ao ar antes de ser observada ao microscópio ótico (Koome, 2023).

Como exame parasitológico fecal, procedeu-se à técnica de flutuação Willis-Mollay, a qual permite pesquisar e identificar, especialmente, ovos e larvas de nematodes, mas também ovos de alguns cestodes e oocistos de protozoários. Esta técnica consiste na utilização de uma solução de flutuação com uma densidade superior à dos elementos parasitários (por exemplo, solução saturada de NaCl), na qual os ovos mais leves tendem a flutuar, concentrando-se à superfície da coluna de líquido. Uma lamela é posicionada na extremidade do tubo e aguarda-se cerca de 15 a 20 minutos. Por fim, retira-se a lamela e coloca-se a mesma numa lâmina para observar no microscópio ótico (Tweedie de Mattos, 2022).

Em relação aos testes sorológicos, estes podem ser realizados através de uma amostra de sangue total, plasma ou soro e o conjugado específico. Estes testes foram realizados para a deteção de anticorpos anti-*Leishmania infantum*, anticorpos anti-*Anaplasma phagocytophilu*, anticorpos anti-*Ehrlichia canis*, anticorpos anti-*Ehrlichia ewingii*, anticorpos contra Adenovírus, anticorpos contra Parvovírus tipo 2, anticorpos contra o vírus da Esgana Canina, anticorpos contra o vírus da imunodeficiência felina (FIV) e, também, para deteção do antígeno da *Dirofilaria immitis* e do antígeno do vírus da leucemia felina (FeLV). Também foi

possível realizar o teste sorológico, através de uma amostra de fezes, para a deteção do protozoário *Giardia*. A preparação dos mesmos foi executada segundo a indicação do fabricante.

Na Figura 35 é possível verificar a superioridade dos testes sorológicos e de análises citológicas nos canídeos comparativamente aos felídeos.

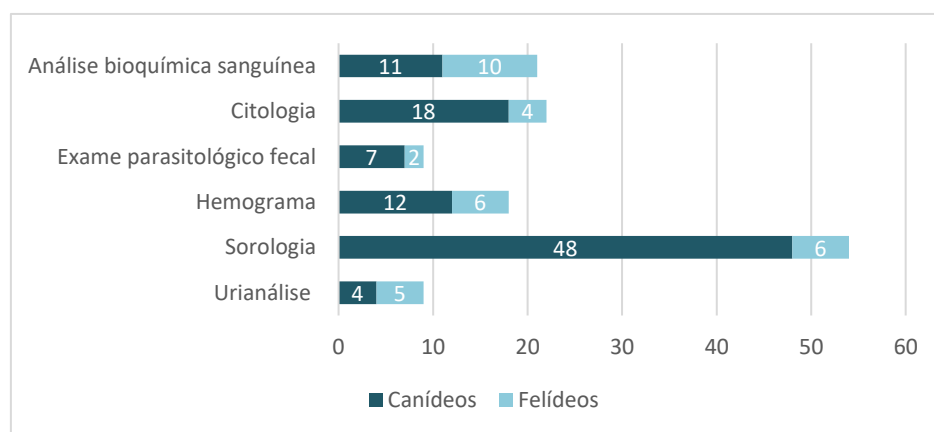


Figura 35- Análises laboratoriais realizadas e acompanhadas na CVMV, por espécie (n=133)

4.4 Acompanhamento de cirurgias

Antes da realização da cirurgia, era necessário preparar a sala com todo o material e equipamento necessário, como o monitor multiparamétrico vital, o ventilador mecânico, máscaras e toucas descartáveis, o material para a realização da assepsia, o tubo endotraqueal adequado, o *kit* cirúrgico, luvas cirúrgicas e os panos cirúrgicos esterilizados.

Noutra sala, o médico cirurgião (MC) preparava e administrava a pré-medicação ao animal. Após este estar sedado, realizava-se a tricotomia e assepsia da área a ser intervencionada. Para a assepsia, utilizavam-se compressas com clorexidina, efetuando movimentos centrífugos, de modo a reduzir a contaminação bacteriana (Neto *et al.*, 2011) e para terminar, aplicava-se álcool em *spray*. Colocava-se o cateter intravenoso (IV) numa veia cefálica, fixado com adesivo e, se fosse necessário, procedia-se à colheita de sangue para realizar hemograma e análise bioquímica. Posteriormente, o cateter era conectado a um sistema de administração de soro com LR, de modo a prevenir a hipotensão do animal e desequilíbrios eletrolíticos durante a cirurgia (Girovet, 2022). Antes de o sistema de soro ser conectado, este era “sangrado”, de modo a certificar a inexistência de bolhas de ar que pudessem provocar dificuldades ao animal como, por exemplo, embolia gasosa (Orebaugh, 1992).

Em seguida, o animal era colocado na mesa cirúrgica, previamente preparada com um tapete de aquecimento e um resguardo. Este sistema de aquecimento auxiliava na manutenção da temperatura corporal do animal dentro de valores homeostáticos (Tradevet, 2020).

Realizava-se a indução com propofol e a introdução do tubo endotraqueal no animal. Na escolha do tubo, é necessário ter em conta o seu comprimento e diâmetro interno (Alexandre *et al.*, 2008). Posteriormente, o *cuff* era insuflado, de modo a assegurar que o ar fornecido ao animal durante a ventilação mecânica atingia diretamente os pulmões, prevenindo a aspiração de secreções para os pulmões, bem como permitindo a estabilização do tubo na traqueia (Del

Negro, 2015; Paiva Xavier & Kunkel, 2020). De seguida, o tubo endotraqueal era conectado ao circuito respiratório e este ao ventilador mecânico. Para a manutenção anestésica, fornecia-se isoflurano.

No monitor multiparamétrico vital eram avaliados diferentes parâmetros: o eletrocardiograma (ECG), que mede a atividade elétrica do coração; a frequência cardíaca (FC), que corresponde ao número de batimentos do coração por minuto (bpm). Estes parâmetros eram avaliados através de elétrodos colocados na zona das axilas e virilhas. A PA que consiste no produto do débito cardíaco pela resistência vascular periférica, ou seja, é a pressão exercida pelo sangue contra a parede das artérias, era medida pelo tensiómetro através de um manguito colocado no MA ou MP. A capnografia, que monitoriza a pressão parcial de dióxido de carbono (pCO_2) no sangue arterial e a concentração de CO_2 no final da expiração ($EtCO_2$); a frequência respiratória (FR), que corresponde ao número de respirações por minuto (rpm); a saturação de oxigénio no sangue arterial (SpO_2), que avalia a capacidade de oxigenação dos tecidos do animal, através do pulsioxímetro colocado na língua; e a temperatura, medida através de um sensor de temperatura corporal inserido no reto do animal (Alexandre *et al.*, 2008). Na Figura 36, é possível observar os diferentes parâmetros mencionados: FC = 145bpm (e ao lado o ECG); SpO_2 = 87%; $EtCO_2$ = 28mmHg; FR= 29rpm. No canto inferior esquerdo, está indicada a temperatura corporal do animal ($36,5^{\circ}C$) e no canto inferior direito encontra-se a PA sistólica (114mmHg) e diastólica (67mmHg).

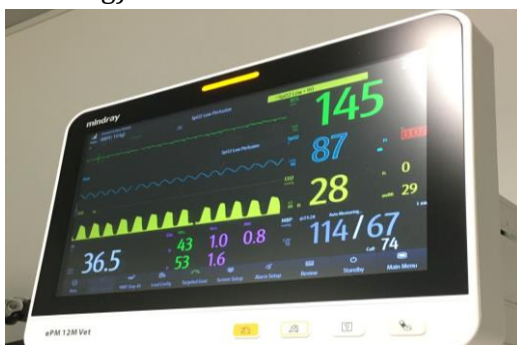

Figura 36- Monitor multiparamétrico vital

O papel principal do EV consistia em monitorizar a anestesia, através do monitor multiparamétrico vital, mas também podia ter função de circulante, em que ajudava na limpeza do espaço, fornecia material que fosse preciso ao MC e preparava o antibiótico e anti-inflamatório.

No pós-operatório, administrava-se o antibiótico e anti-inflamatório ou, no caso da gastropexia, era fornecido antiemético e anti-inflamatório, por via subcutânea. O sistema de anestesia volátil era desligado, desconectava-se o tubo endotraqueal do circuito respiratório, o *cuff* era esvaziado e os elétrodos, o pulsioxímetro, o manguito do tensiómetro e o sensor de temperatura também eram removidos do paciente.

No caso de uma intervenção abdominal ou orquiectomia, o MC limpava a zona da sutura com água oxigenada e depois o animal era colocado na zona de recobro, numa jaula previamente preparada com um resguardo e manta, e colocava-se um colar isabelino. Enquanto o animal não se encontrava em estado de alerta, verificava-se a temperatura, a FC, a FR, o pulso, o reflexo palpebral e, quando tivesse reflexo de deglutição, removia-se o tubo endotraqueal. Quando o animal estivesse totalmente desperto e pronto para ir embora, o cateter também era removido.

O EV também tinha a função de limpar e desinfetar a sala e os instrumentos cirúrgicos e de preparar um novo *kit* para ser esterilizado na autoclave.

Na Figura 37, observa-se a predominância da higienização profissional da cavidade oral (HPCO) nos canídeos em comparação com os felídeos.

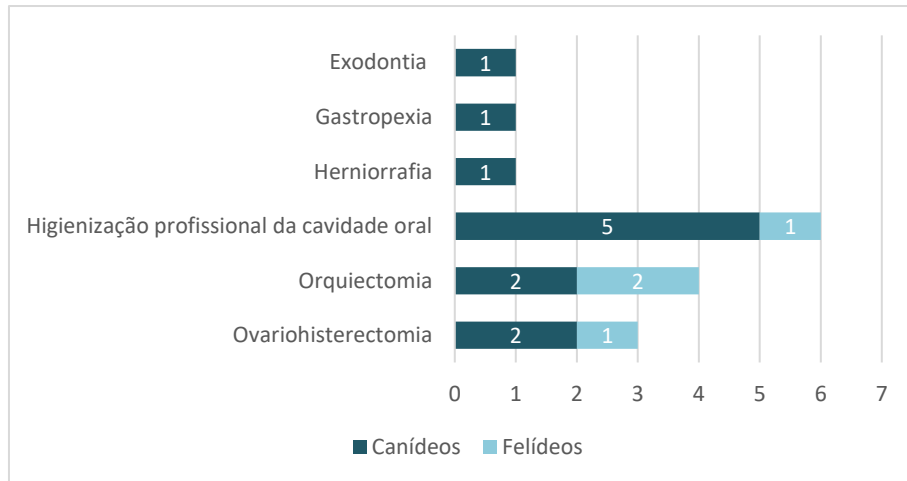


Figura 37- Cirurgias e outros procedimentos acompanhados na CVMV, por espécie (n=16)

5. Casuística e descrição de atividades do local de estágio 2

Os dados seguintes referem-se aos animais e atividades acompanhadas e desenvolvidas durante o período de estágio no HVC.

5.1 Casuística geral

Foram acompanhados, no total, 302 animais, mais precisamente 172 canídeos, 127 felídeos e 3 animais de espécies exóticas, nomeadamente dois leporídeos (*Oryctolagus cuniculus*) e um furão (*Mustela putorius furo*) (Figura 38).

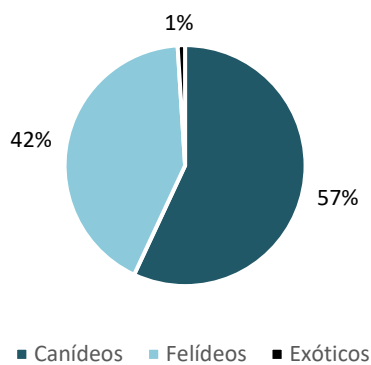


Figura 38- Número de animais acompanhados no HVC, por espécie (n=302)

Em relação aos canídeos acompanhados, através da Figura 39, é possível observar a predominância de cães SRD, seguida da raça Labrador Retriever, Buldogue Francês, Pastor Alemão e Chihuahua. Também foram acompanhados canídeos de raça American Staffordshire Terrier, Bichon Frisé, Border Collie, Braco Alemão, Cavalier King Charles, Cocker Spaniel, Coton de Tuléar, Dachshund, Dobermann, Galgo Espanhol, Griffon Korthals, Husky Siberiano, Jack Russel Terrier, Maltês, Pastor de Beauce, Pequinês, Podengo Português, Pitbull, Rafeiro do Alentejo, Scottish Terrier, Shih Tzu, Spitz Alemão, Weimaraner, cão da Montanha dos Pirinéus e cão da Serra da Estrela.

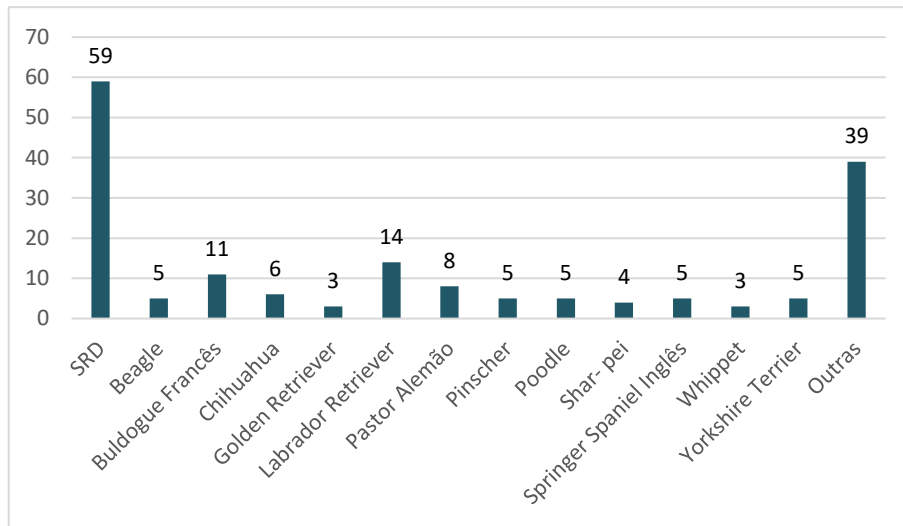


Figura 39- Número de raças de canídeos acompanhados no HVC (n=172)

Na Figura 40, encontram-se os felídeos acompanhados, verificando-se a abundância de gatos de raça Europeu Comum, seguida pelos gatos SRD.

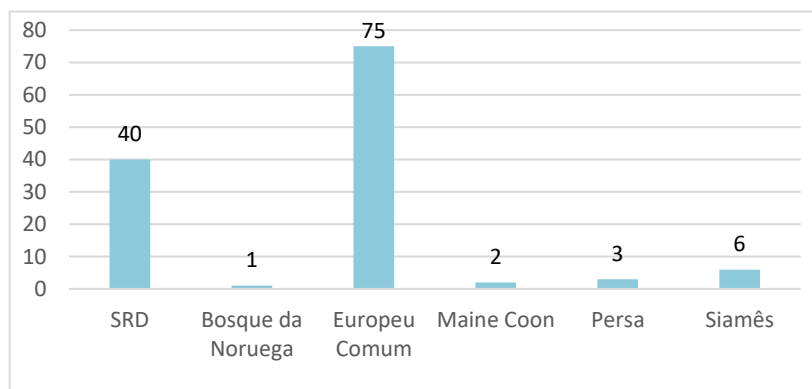


Figura 40- Número de raças de felídeos acompanhados no HVC (n=127)

5.2 Acompanhamento de consultas

Ao contrário da CVMV, o EV apenas acompanhava as consultas no HVC quando solicitado pelo MV ou quando fosse necessário realizar consultas de enfermagem, nomeadamente fluidoterapia, laserterapia, colocação/ remoção de pensos, reavaliação de suturas, remoção de pontos, medição da PA e administração de medicamentos.

Quando solicitado pelo MV, o papel do EV baseava-se, principalmente, na contenção do animal para administração de vacinas, contenção para a realização de exames complementares de diagnóstico, como radiografia, ecografia e ecocardiografia e contenção para colheita de amostras. Outras funções incluíam a realização de garrote, no MA ou MP, para colheita de sangue ou colocação de cateter para TC ou eutanásia e, também, a realização de análises laboratoriais.

Na Figura 41, verifica-se que a radiografia e as análises laboratoriais foram as atividades mais desenvolvidas, durante o período de estágio. A fluidoterapia em felídeos foi o maior motivo de consulta de enfermagem.

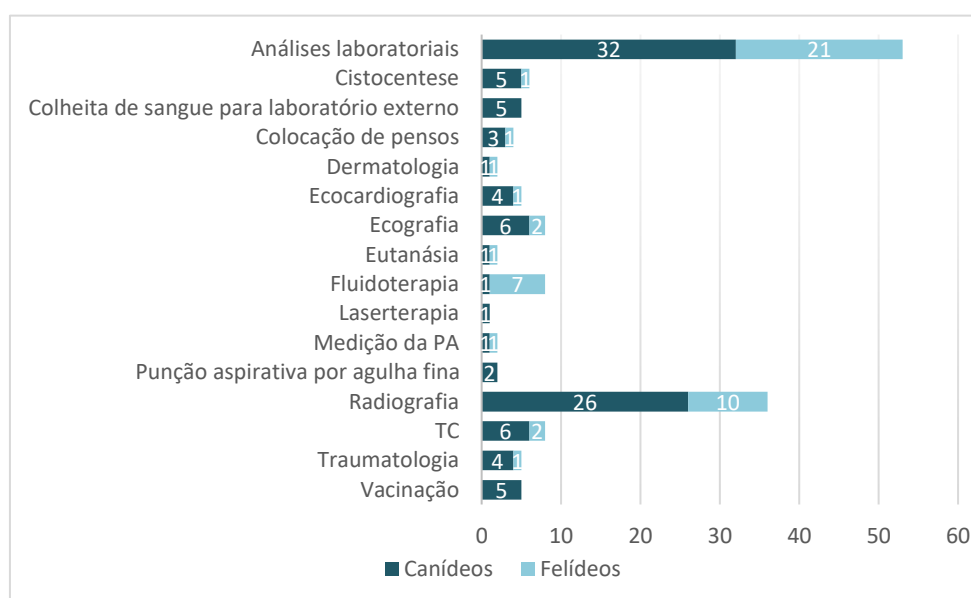


Figura 41- Consultas e atividades acompanhadas e efetuadas no HVC, por espécie (n=149)

O EV também era responsável pela realização de triagens presenciais, em que avaliava o grau de urgência da situação do animal. Num consultório, o EV começava pela anamnese, de modo a obter informações detalhadas sobre o animal e depois realizava o exame físico, o qual inclui a avaliação geral do estado do animal, cor das mucosas, tempo de repleção capilar (TRC), FC, FR, pulso, temperatura e grau de desidratação. Caso a situação não fosse muito urgente, o EV pedia ao tutor que esperasse e comunicava ao MV o problema. Em situações urgentes, o EV, após ter informação do contexto, poderia levar logo o animal para o bloco cirúrgico ou para outra sala e o MV era imediatamente informado.

5.3 Internamento

O principal papel do EV no HVC consistia em prestar serviços de internamento. De acordo com a Figura 42, a maioria dos canídeos encontrava-se internada devido a problemas gastrointestinais e traumatologia. No caso dos felídeos, as doenças infetocontagiosas (FeLV, FIV, Panleucopenia e Calicivirose Felina), alterações gastrointestinais e problemas na área de urologia e nefrologia constituíram as principais causas de internamento. Em relação aos canídeos com doenças infetocontagiosas, a Parvovirose Canina e infeções por *Pseudomonas* foram os únicos motivos de internamento.

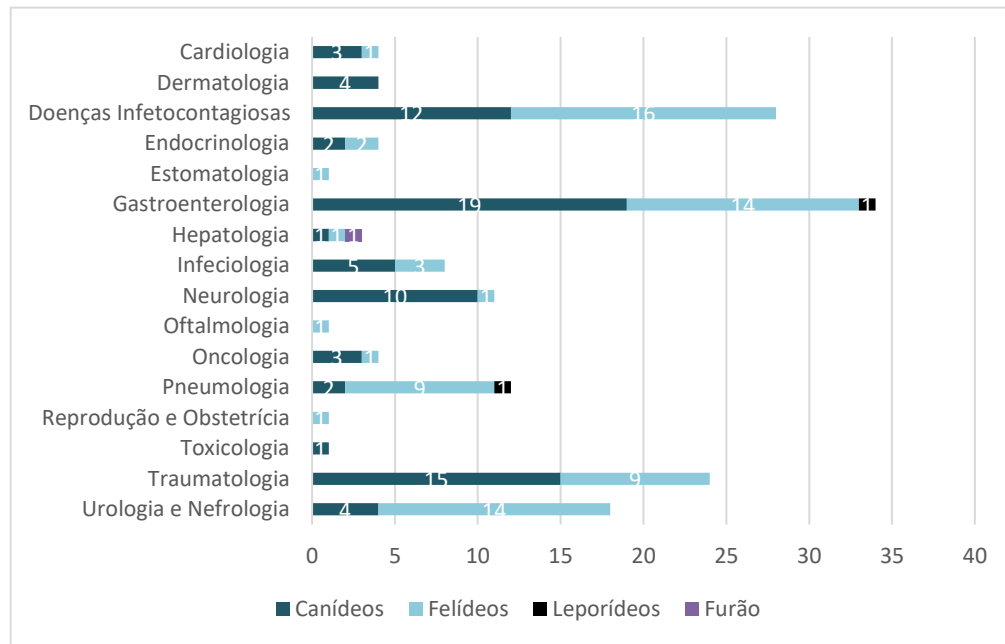


Figura 42- Causas de internamento no HVC, por espécie (n=158)

O EV tinha diversas funções no internamento, como colocação de cateter no animal, de modo a facilitar a administração IV de fármacos. A veia cefálica era preferencialmente escolhida, mas outras veias também eram consideradas, como a veia safena lateral ou medial (Figura 43). Para realização desta tarefa, o ideal seria ter dois profissionais, em que um deles faria a contenção do animal e o garrote (Figura 44) e o outro colocaria o cateter. Contudo, se o animal fosse agressivo ou se estivesse muito agitado, seria necessária a ajuda de outro profissional para o conter. Em seguida, conectava-se o cateter a um sistema de administração de soro, usualmente NaCl ou LR e, na bomba de infusão, era inserida a taxa de manutenção, de acordo com o grau de desidratação do animal.

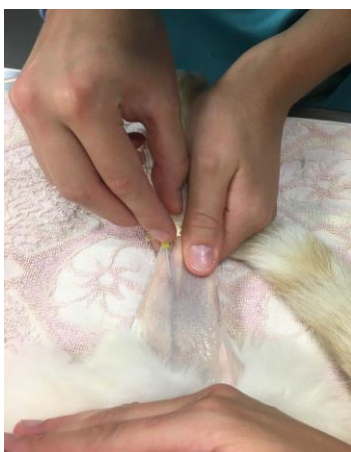

Figura 43- Colocação de cateter na veia safena medial

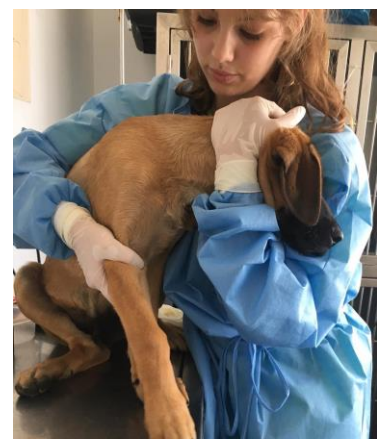

Figura 44- Contenção e garrote para colocação de cateter na veia cefálica

Ao longo do dia, realizava-se a monitorização clínica, ou seja, avaliação da FC, FR, cor das mucosas, TRC, grau de desidratação, pulso, temperatura, estado do animal (se este se encontrava alerta, deprimido, estuporoso ou comatoso) e se apresentava dor. Também se realizava a monitorização simples, ou seja, se comeu, bebeu, vomitou, urinou, defecou e se o cateter se encontrava posicionado corretamente. Na Figura 45, observa-se um animal com o MA esquerdo tumefacto, em comparação com o direito, devido à presença de soro subcutâneo, mostrando que o cateter deixou de estar corretamente posicionado na veia, ou seja, encontrava-se infiltrado (Braga *et al.*, 2018).

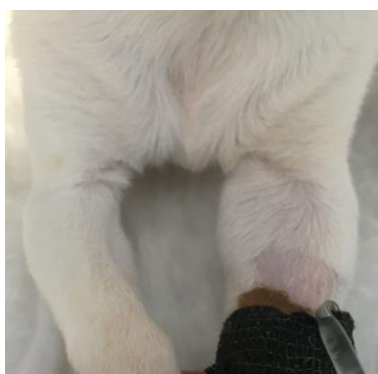

Figura 45- Cateter infiltrado no MA esquerdo

Durante o estágio também foi possível efetuar outras tarefas, nomeadamente a colheita de sangue e urina para a realização de análises laboratoriais ou envio para laboratório externo, administração de medicamentos, medição da PA, medição da glicemia, colocação de sonda nasoesofágica e fixação desta com pontos (Figura 46), ajudar o MV na colocação e fixação de sonda esofágica (Figura 47), colocação de sonda vesical, alimentação pela sonda, limpeza de feridas, realização de pensos, transfusões sanguíneas, realização de enemas, auxílio em radiografias e ecografias, passeio dos cães e limpeza do espaço.

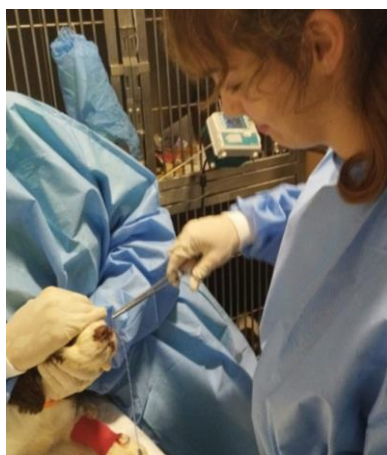

Figura 46- Fixação da sonda nasoesofágica

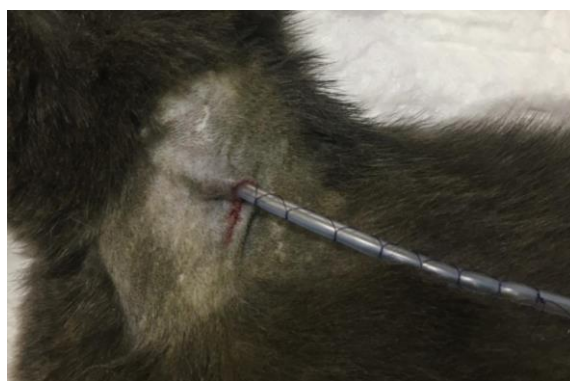

Figura 47- Colocação e fixação da sonda esofágica

5.4 Análises Laboratoriais

Para a realização de análises bioquímicas sanguíneas, hemograma, urianálise e testes sorológicos, os procedimentos eram os mesmos que os da CVMV, referidos anteriormente.

Para a realização de um microhematócrito, é importante colocar o sangue, após a colheita, num tubo de amostra com anticoagulante, para que o tubo capilar, após centrifugar, apresente plasma e não soro (Finati & Doneda, 2024). Depois, o tubo capilar é colocado no tubo de amostra e, por capilaridade, o sangue deve preenchê-lo até $\frac{2}{3}$ do mesmo. Em seguida, uma das extremidades do tubo deve ser fechada com material fornecido pelo fabricante e colocado para centrifugar (LabCE, 2024). Por fim, com uma régua própria (Figura 48) é possível saber qual o hematócrito do animal, ou seja, a percentagem de eritrócitos num volume de sangue (Paez, 2023).




Figura 48- Régua de microhematócrito e tubo capilar

Para a avaliação da capacidade de coagulação sanguínea do animal é utilizado o analisador de coagulação sanguínea (Figura 49). Neste caso, o sangue, após a colheita, é colocado num tubo com citrato de sódio (Figura 50) e, em seguida é transferido para a cavidade de amostra do cartucho (IDEXX Laboratories, 2014).



Figura 49- Analisador da capacidade de coagulação sanguínea



Figura 50- Tubo de amostra com citrato de sódio

Outro aparelho utilizado é o analisador de gases sanguíneos e eletrólitos (Figura 51), o qual permite avaliar o sódio, potássio, cloro, cálcio ionizado, pH, pCO_2 , CO_2 total, bicarbonato e *anion gap*. Pode-se colocar sangue total, plasma ou soro, sendo necessário colocar a amostra de sangue num tubo com heparina de lítio para obter o plasma, ao centrifugar (IDEXX Laboratories, 2023).

Na Figura 52, encontram-se referidas as análises laboratoriais realizadas, de canídeos e felídeos, em consulta e internados.




Figura 51- Analisador de gases sanguíneos e eletrólitos

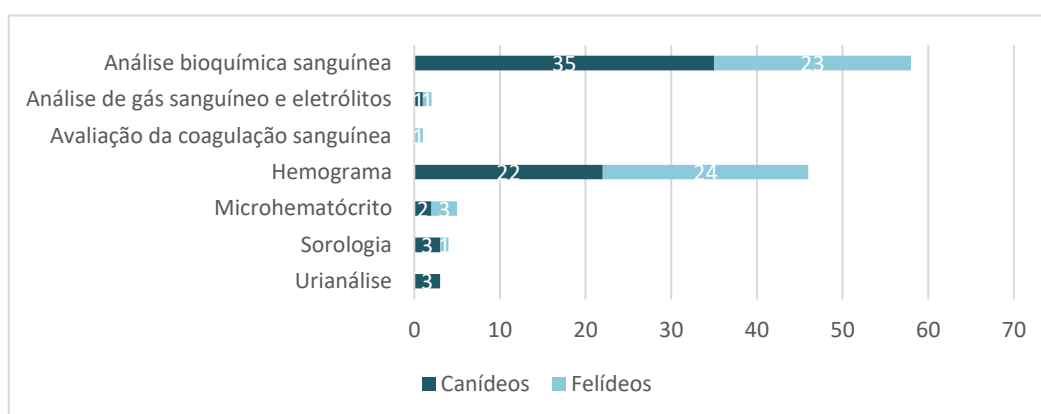


Figura 52- Análises laboratoriais realizadas e acompanhadas no HVC, por espécie (n=119)

5.5 Acompanhamento de cirurgias

No internamento, preparava-se o animal para a cirurgia, era-lhe colocado um cateter IV na veia cefálica, fixado com adesivo, acoplado a um sistema de administração de LR e administrava-se a pré-medicação. Quando o animal se encontrava sedado, realizava-se a tricotomia do local cirúrgico.

A sala de cirurgia também era preparada com todo o material e equipamento necessário, como o monitor multiparamétrico vital, o ventilador mecânico, máscaras e toucas descartáveis, o material para a realização da assepsia, o tubo endotraqueal adequado, o *kit* cirúrgico, luvas cirúrgicas e os campos cirúrgicos esterilizados. Na mesa cirúrgica, colocava-se um tapete de aquecimento e, por cima, uma toalha.

Em seguida, colocava-se o animal na mesa cirúrgica e realizava-se a indução com propofol. Posteriormente, era introduzido o tubo endotraqueal, com enchimento do *cuff* e conectava-se o tubo ao circuito respiratório e este ao ventilador mecânico. Para manutenção anestésica, fornecia-se isoflurano. Posicionavam-se os elétrodos do monitor multiparamétrico vital na zona das axilas e virilhas do animal, colocava-se o pulsioxímetro na língua, inseria-se o sensor de temperatura no esófago e, no MA que não tivesse cateter IV, colocava-se o manguito do tensiómetro para medir a PA. Na Figura 53, encontram-se identificados o tubo endotraqueal conectado ao circuito respiratório (seta a laranja), os elétrodos do monitor multiparamétrico vital (setas a roxo), o pulsioxímetro (seta a verde), o sensor de temperatura (seta a azul) e o manguito do tensiómetro no MA esquerdo (seta a vermelho). Para a realização da assepsia da área a ser intervencionada, o procedimento era o mesmo que o da CVMV, referido anteriormente.

Antes do início da cirurgia, o EV ajudava o MC a preparar-se, fornecendo as luvas, os campos cirúrgicos e o *kit* cirúrgico (tocando apenas no invólucro, de modo a evitar a contaminação dos materiais). Durante a cirurgia, o papel do EV consistia em monitorizar a anestesia, através do monitor multiparamétrico vital. Também podia ter a função de circulante, em que ajudava na limpeza do espaço, fornecia ao MC o material que fosse necessário, preparava o antibiótico e anti-inflamatório, entre outras funções. Caso o MC necessitasse de ajuda, o EV também poderia desempenhar o papel de ajudante de cirurgião (Figura 54).

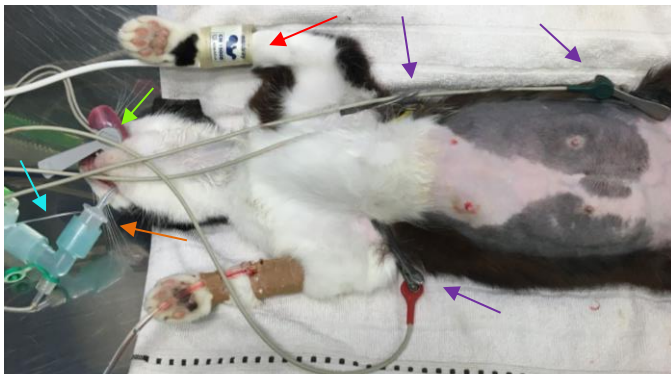


Figura 53- Felídeo com tubo endotraqueal, eletrodos, pulsioxímetro, sensor de temperatura e manguito do tensiômetro

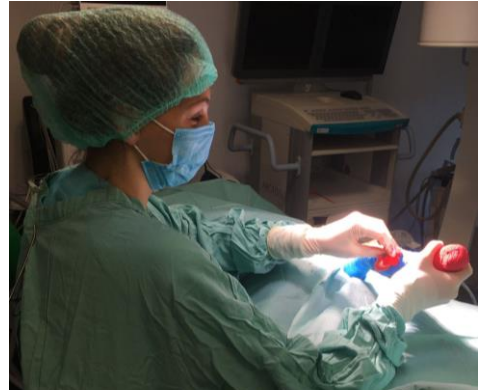

Figura 54- EV com função de ajudante do MC

No pós-operatório, limpava-se a zona da sutura com água oxigenada, o sistema de anestesia volátil era desligado, os eletrodos, o pulsioxímetro, o manguito do tensiômetro e o sensor de temperatura eram removidos do animal, desconectava-se o tubo endotraqueal do circuito respiratório e o *cuff* era esvaziado. Em seguida, o EV levava o animal para a sua jaula no internamento e, se fosse necessário, colocava-se um colar isabelino. Enquanto o animal não se encontrava em estado de alerta, verificava-se a temperatura, a FC, a FR, o pulso, o reflexo palpebral e, quando tivesse reflexo de deglutição, removia-se o tubo endotraqueal.

O EV também tinha a função de limpar e desinfetar a sala e os instrumentos cirúrgicos, bem como preparar os *kits* e as batas cirúrgicas para serem esterilizadas na autoclave.

Na Figura 55, observa-se que a ovariectomia foi o tipo de cirurgia mais acompanhado, seguido da enucleação e ortopedia.

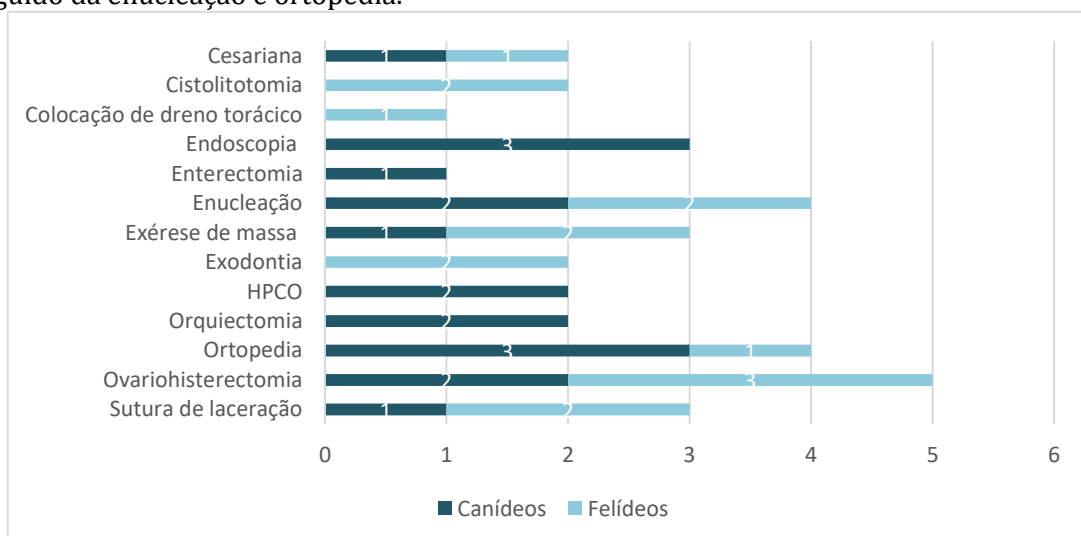


Figura 55- Cirurgias e outros procedimentos acompanhados no HVC, por espécie (n=34)

5.6 Acompanhamento de exame neurológico

Durante o período de estágio foi acompanhado um caso de um canídeo SRD, com 10 anos e 7,20 kg com uma hérnia discal lombar.

5.6.1 Anatomia da coluna vertebral

A coluna vertebral (CV) é constituída por uma sucessão de ossos irregulares – as vértebras – que se estendem desde o crânio até à extremidade final da cauda, sustentando o eixo do corpo. As vértebras estão divididas em cinco regiões corporais: cervicais (C), torácicas (T), lombares (L), sagradas (S) e caudais (Cd) (Anexo I). O número de vértebras de cada região varia com a espécie, e este pode ser representado por fórmulas, sendo a do canídeo C7, T13, L7, S3 e Cd 20-23 (Dyce & Wensing, 2010). Entre os corpos vertebrais existem os discos intervertebrais, constituídos por um núcleo polposo envolvido num anel fibroso (Anexo II), com a função de amortecer os impactos entre as vértebras e permitir flexibilidade e movimento (Bush, 2014; Kusabara, 2022).

A CV também envolve a medula espinhal (ME), esta estende-se desde o *foramen magnum*, cavidade formada pelo osso occipital que permite a conexão do tronco encefálico com a ME (Sousa Júnior *et al.*, 2022), até à sexta vértebra lombar na maioria dos canídeos (Jorge, 2009). É revestida por três meninges, a pia-máter (a mais interna), a aracnoide (intermédia) e a dura-máter (a mais externa), com função de proteção (Maiese, 2024).

5.6.2 Sistema nervoso

O sistema nervoso encontra-se dividido em duas partes: o sistema nervoso central (SNC) e o sistema nervoso periférico (SNP). O SNC é constituído pelo encéfalo e a ME, enquanto o SNP é constituído pelos nervos cranianos, nervos espinhais e gânglios associados. Relativamente aos nervos espinhais, estes estão conectados à ME e são responsáveis pela inervação do tronco e membros do animal (Moraes, 2009). Cada nervo é formado por fibras nervosas, e estas podem ser sensitivas, transmitindo informações sensoriais sobre temperatura, dor, propriocepção, entre outros, desde a periferia do corpo para o SNC, ou motoras, que transmitem impulsos nervosos a partir do SNC para os músculos e glândulas (Moraes, 2009; Méndez & Postigo, 2021).

Na comunicação do SNC com os músculos existem dois neurónios importantes: o neurónio motor superior (NMS) e o neurónio motor inferior (NMI). O NMS é um neurónio motor com origem no cérebro e que faz sinapse com o NMI na ME, é responsável pela manutenção do tónus muscular adequado e dos movimentos normais e tem função inibitória sobre o NMI (Jorge, 2009; Bush, 2014). O NMI é um neurónio motor que conecta o SNC aos músculos e transmite os impulsos nervosos, provocando contração muscular (Anexo III) (Jorge, 2009).

Funcionalmente, a ME apresenta quatro regiões, a cervical cranial (C1-C5), a intumescência cervicotorácica (C6-T2), a toracolombar (T3-L3) e a intumescência lombossagrada (L4-S3). Nas intumescências, a ME é mais larga, pois é nesses locais que se formam os NMI para os MA e MP (Jorge, 2009).

5.6.3 Consequências da hérnia discal lombar

No acompanhamento do caso neurológico, o cão apresentava-se prostrado e com paresia dos MP, ou seja, com perda parcial do movimento voluntário (Fitzmaurice, 2010).

No exame neurológico foram avaliadas as reações posturais. Primeiramente foi executado o teste de propriocepção dos MP, isto é, a consciência do corpo do animal sobre o seu próprio movimento e a posição dos seus membros no espaço (Bush, 2014). Para a realização deste teste, colocou-se a face dorsal dos dígitos em contacto com a mesa de observação e, imediatamente, o animal deveria reposicioná-los na sua posição normal (Gradil, 2009). No entanto, através da Figura 56, verifica-se que essa situação não aconteceu, logo o animal não apresentava propriocepção. Também se avaliou a resposta de colocação. Neste caso, o animal foi posicionado lateralmente à mesa e num movimento em direção à borda, ele deveria colocar o membro destacado na superfície da mesa (University of Illinois, 2020), como é visível nas Figuras 57 e 58, na avaliação dos MA. Porém, a resposta de colocação não ocorreu nos MP (Figuras 59 e 60).

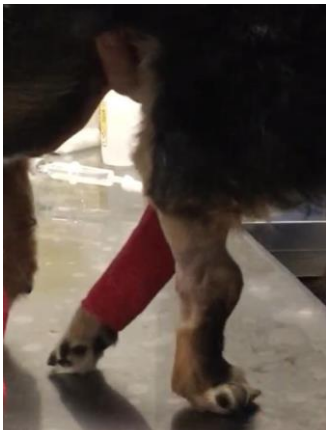

Figura 56- Avaliação da propriocepção

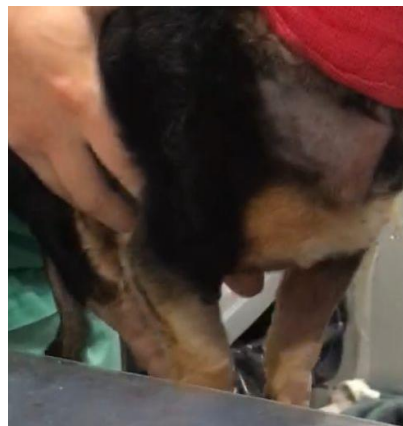


Figura 57- Avaliação da resposta de colocação do MA




Figura 58- Avaliação da resposta de colocação do MA

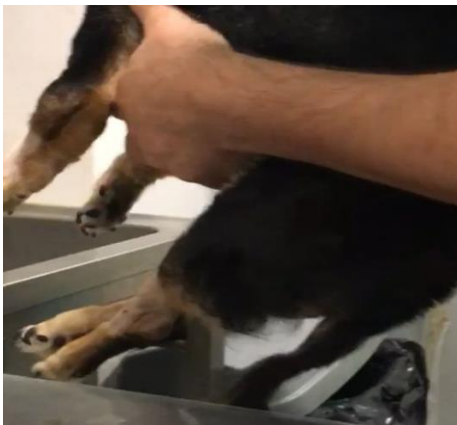


Figura 59- Avaliação da resposta de colocação do MP



Figura 60- Avaliação da resposta de colocação do MP

Os reflexos espinhais também foram testados, de modo a avaliar a componente sensorial e motora do arco reflexo simples (University of Illinois, 2020). Ao existir um estímulo no membro, o neurónio sensitivo recebe essa informação e na ME faz sinapse com o NMI e, consequentemente, há contração muscular (Bush, 2014). Para avaliação dos reflexos, utilizava-se um martelo de reflexo ou uma pinça hemostática, mais especificamente a parte anelar. Os reflexos testados foram o patelar, em que se atingia o ligamento patelar e, automaticamente, havia uma extensão do membro (Figura 61). No reflexo ciático, entre o grande trocânter do fémur e a tuberosidade isquiática, atingia-se o nervo ciático e, automaticamente, havia uma flexão do membro (Figura 62) e no reflexo tibial cranial, atingia-se a inserção do músculo tibial

cranial e posteriormente, havia flexão da articulação tibiotársica (Figura 63) (University of Illinois, 2020). Ao contrário destes, o reflexo perineal encontrava-se ausente. O animal também apresentava reflexo de retirada, em que com uma pinça hemostática, pinçou-se um dígito do MP e como efeito, existiu flexão do membro. Na avaliação do reflexo do panículo cutâneo, pinçou-se a pele ao longo do dorso, com o objetivo de provocar uma contração do músculo cutâneo do tronco. Neste caso, o reflexo estava diminuído nas primeiras vértebras lombares (Dyce & Wensing, 2010; Carvalho, 2014).

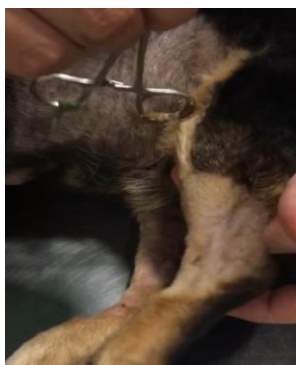


Figura 61- Avaliação do reflexo patelar

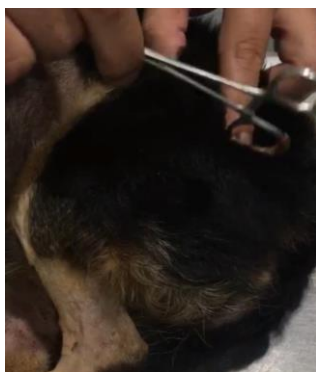

Figura 62- Avaliação do reflexo ciático

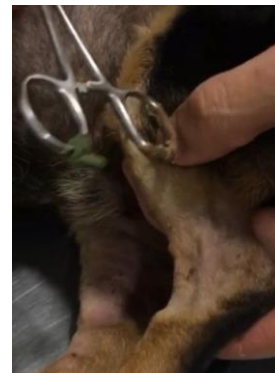


Figura 63- Avaliação do reflexo tibial cranial

Para a avaliação da sensibilidade profunda, com uma pinça hemostática, pinçou-se o calcâneo do canídeo e este teve uma reação consciente ao estímulo doloroso, mostrando que a sensibilidade profunda se encontrava preservada. Também não apresentava atrofia muscular, mas tinha uma tonicidade muscular aumentada, ou seja, os músculos dos MP encontravam-se espásticos (Figura 64) (Barboza, 2020).

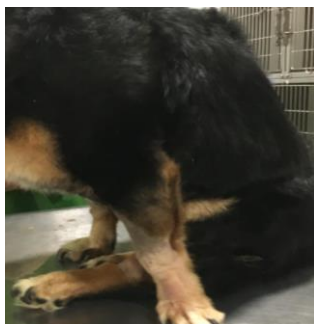

Figura 64- Canídeo com os MP espásticos

De acordo com os resultados da TC, o animal apresentava uma hérnia discal lombar entre L2 e L3, com um volume moderado de material mineralizado extradural (fora da dura-máter) (Anexo IV), o que provocava uma deslocação dorsal e compressão da ME (Castellanos, 2024). Como a lesão ocorreu antes da intumescência lombosagrada, afetou principalmente o NMS, interrompendo a ligação entre este e o NMI. Contudo, segundo a Tabela presente no Anexo V, existem várias características que indicam qual o neurónio motor afetado. Entre elas, os reflexos estarem normais, pois como o reflexo é uma resposta simples, não há comunicação com o NMS nem com o cérebro. Outra característica consiste nas reações posturais estarem atrasadas ou ausentes, devido ao impedimento da transmissão de informação sensorial, da periferia do corpo até ao SNC, e outras características referidas no exame neurológico.

6. Considerações finais

Com este relatório verifica-se que as funções do EV são muito abrangentes, desde o auxílio nas consultas com o MV, a independência no internamento e os cuidados a ter com os animais, ao contacto com os tutores. Esta é uma profissão que requer muita responsabilidade e cada vez mais apresenta um maior (e devido) reconhecimento pela sociedade.

Através do estágio, foi possível evoluir a nível profissional, complementando melhor os conhecimentos sobre várias áreas de intervenção, lidar com situações urgentes e saber o que preparar e realizar. No internamento, o EV é quem está mais presente, o que permite perceber melhor o estado de cada animal, se existe algum problema e agir conforme cada situação.

No acompanhamento do exame neurológico, foi possível avaliar a localização e o grau da lesão, de acordo com os testes realizados pelo MV e perceber, também, o quão complexo é o sistema nervoso. Como já foi referido, é, principalmente, o EV que cuida dos animais internados e, em casos neurológicos, deve-se saber qual o nível de dor e quais os membros afetados, pois ao realizar a monitorização clínica ou ao administrar alguma medicação, o animal pode, rapidamente, ter um estímulo doloroso e apresentar uma reação agressiva para com o EV.

Em suma, numa Clínica ou Hospital Veterinário, o EV é uma peça fundamental para o seu funcionamento e o mais importante, é uma peça fundamental para salvar vidas.

7. Referências bibliográficas

Alexandre, N., Costa, M., & Mascarenhas, R. 2008. *Intubação endotraqueal*. In Anestesia volátil e monitorização anestésica, pp. 25-27. Universidade de Évora.

Alexandre, N., Costa, M., & Mascarenhas, R. 2008. *Fundamentos da monitorização anestésica*. In Anestesia volátil e monitorização anestésica. pp. 34-49. Universidade de Évora.

Barboza, V. 2020. *O que é Espasticidade Muscular*. Disponível em: <https://victorbarboza.com.br/o-que-e-espasticidade-muscular/>. Acedido a 7 de outubro de 2024.

Braga, L., Parreira, P., Oliveira, A., Mónico, L., Arreguy- Sena, M., & Henriques, M. 2018. Flebite e infiltração: Traumas vasculares associados ao cateter venoso periférico. *Revista Latino-Americana de Enfermagem*, 26, e3002. DOI: 10.1590/1518-8345.2377.3002

Bush, M. 2014. *Spinal injury*. Disponível em: <https://vetgrad.com/show10MinuteTopUp.php?type=&Entity=10MinuteTopUps&ID=21>. Acedido a 6 de outubro de 2024.

Carvalho, P. 2014. *Diagnóstico: Exame neurológico*. In Reabilitação física do paciente neurológico pós-cirúrgico. pp. 24-25. [Dissertação de mestrado integrado em medicina veterinária. Faculdade de Medicina Veterinária. Universidade Técnica de Lisboa].

Castellanos, V. 2024. Diagnóstico veterinário da coluna toracolombar. Valência, Espanha.

Del Negro, M. 2015. *Estudo do balonete do tubo endotraqueal sobre a traqueia e seus aspectos físicos e mecânicos*. [Tese de doutoramento. Faculdade de Ciências Médicas da Universidade Estadual de Campinas, Brasil].

Dewey, C. 2020. *Lesion localization: Functional and dysfunctional neuroanatomy*. Disponível em: <https://veteriankey.com/lesion-localization-functional-and-dysfunctional-neuroanatomy/>. Acedido a 3 de outubro de 2024.

Dyce, K., & Wensing, C. 2010. *The locomotor apparatus*. In Textbook of veterinary anatomy. 4th Edition. St. Louis, Missouri.

Finati, M., & Doneda, L. 2024. *Coleta de materiais biológicos: sangue*. In Coleta e preparo de amostras biológicas: A fase pré- analítica dos exames laboratoriais.

Fitzmaurice, S. 2010. *Gait: An introduction*. In Saunders solutions in veterinary practice: Small animal neurology. pp. 163-164.

Gioia, G. 2017. *Anatomia óssea humana versus animal*. Disponível em: <https://medicinaveterinariaparadutores.wordpress.com/2017/07/23/anatomia-ossea-humana-versus-animal/>. Acedido a 29 de setembro de 2024.

Girovet, 2022. *Lactato Ringervet*. Disponível em: <https://www.girovet.com/pt/lactato-ringervet-1000ml-c-10>. Acedido a 17 de julho de 2024.

González, F., & Ceroni da Silva, S. 2017. *Perfil bioquímico sanguíneo*. In Introdução à bioquímica clínica veterinária. pp. 510-511 Universidade Federal do Rio Grande do Sul, Brasil.

Gradil, A. 2009. *Exame neurológico*. In Abordagem ao paciente neurológico e localização de lesões neurológicas na espécie canina. pp. 9-13. [Dissertação de mestrado integrado em medicina veterinária. Faculdade de Medicina Veterinária. Universidade Técnica de Lisboa].

IDEXX Laboratories, Inc. 2014. Analisador IDEXX *Coag Dx*: Manual do operador. pp. 36-38. IDEXX.

IDEXX Laboratories, Inc. 2014. *Lasercyte Dx*: Manual do operador do analisador de hematologia. pp. 22. IDEXX.

IDEXX Laboratories, Inc. 2021. Analisador *Catalyst Dx*: Preparação de amostras. Poster. IDEXX.

IDEXX Laboratories, Inc. 2023. *VetStat: Electrolyte and blood gas analyzer: Operator's guide*. pp. 10-14 e 40-42. IDEXX.

Jorge, S. 2009. *Princípios anatomo-fisiológicos e funcionais da medula espinhal*. In Traumatismos medulares em canídeos. pp. 12-14. [Dissertação de mestrado integrado em medicina veterinária. Faculdade de Medicina Veterinária. Universidade Técnica de Lisboa].

Koome, B. 2023. *Diff-Quik staining procedure, principle, and results*. Disponível em <https://laboratoryintern.com/diff-quick-staining-procedure/#diff-quick-staining-procedure>. Acedido a 15 de julho de 2024.

Kusabara, K. 2022. *Discos intervertebrais: Estrutura, função e importância*. Disponível em: <https://renekusabara.com.br/discos-intervertebrais/>. Acedido a 29 de setembro de 2024.

LabCE, 2024. *Microhematocrit collection. Hematology Specimens*. Disponível em: https://www.labce.com/spg296257_hematology_specimens.aspx?srsltid=AfmBOopWy3cyVkINMsgIeaiGCsHaeUVa89CYPgoD3o3uHNVE6SzGLAu8. Acedido a 28 de agosto de 2024.

Leite, F. 2024. *Sinais de lesão dos neurónios motores superior e inferior*. Disponível em: <https://www.passeidireto.com/arquivo/148782731/sinais-de-lesao-dos-neuronios-motores-superior-e-inferior-nms-e-nmi>. Acedido a 6 de outubro de 2024.

Maiese, K. 2024. *Cérebro*. Disponível em: <https://www.msmanuals.com/pt/casa/dist%C3%BArbios-cerebrais-da-medula-espinhal-e-dos-nervos/biologia-do-sistema-nervoso/c%C3%A9rebro>. Acedido a 5 de outubro de 2024.

Méndez, D., & Postigo, J. 2021. *Fundamentos de neurociência cognitiva*. In *Psicología Médica*. Pp. 18-21 em: Barcelona, Espanha.

Moraes, A. 2009. *Sistema nervoso*. Disponível em: <http://fisiovet.uff.br/sistema-nervoso/>. Acedido a 30 de setembro de 2024.

Neto, J., Filho, E., Junior, D., Teixeira, D., & Moraes, V. 2011. *Preparação do paciente cirúrgico*. In *Princípios da assepsia cirúrgica veterinária*. pp. 23-26. Escola de Medicina Veterinária e Zootecnia, Brasil.

Neurocirurgia Contemporânea, 2019. *Disco intervertebral*. Disponível em: http://neurocirurgiacontemporanea.com/doku.php?id=disco_intervertebral. Acedido a 29 de setembro de 2024.

Orebaugh, S. 1992. *Venous air embolism: clinical and experimental considerations*. In *Critical Care Medicine*, pp. 1169.

Paez, R. 2023. *Hematócrito: Como é o exame e o que ele nos diz sobre nossa saúde*. Disponível em: <https://www.rodrigopaez.com.br/publicacoes/hematocrito-como-e-o-exame-e-o-que-ele-nos-diz-sobre-nossa-saude/>. Acedido a 28 de agosto de 2024.

Paiva Xavier, T., & Kunkel, M. 2020. Sistemas de monitoramento da pressão no balonete de tubos endotraqueais: Uma revisão sistemática da literatura. *Ciência, Tecnologia e Inovação: Experiências, Desafios e Perspetivas 2*. DOI: 10.22533/at.ed.6982027056

Sousa Júnior, E., Medeiros, G., Gomes, I., Oliveira, S., Dias, R., & Marinho, P. 2022. *Foramen magnum* in dogs of small and toy breeds: Morphometric study. *Acta Scientiae Veterinariae*, 50: 1874. DOI: 10.22456/1679-9216.121039

Tradevet. 2020. *Hipotermia em animais em situações cirúrgicas: O que é, causas e como preveni-la*. Disponível em: <https://www.tradevet.com.br/loja/noticia.php?loja=766909&id=7>. Acedido a 17 de julho de 2024.

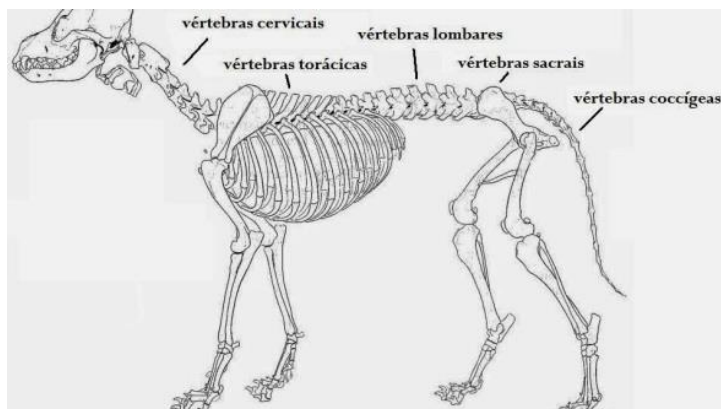
Tweedie de Matos, M. 2022. *Método de Willis-Mollay com tubo de ensaio*. In *Helminthoses: Diagnóstico e interpretação de resultados parasitológicos*. pp. Páginas 47-48 Universidade Federal do Rio Grande do Sul, Brasil.

University of Illinois, 2020. *Neurological exam*. Disponível em: <https://vetmed.illinois.edu/demo-sa-orthopedics/introduction/>. Acedido a 6 de outubro de 2024.

Anexos

Anexo I

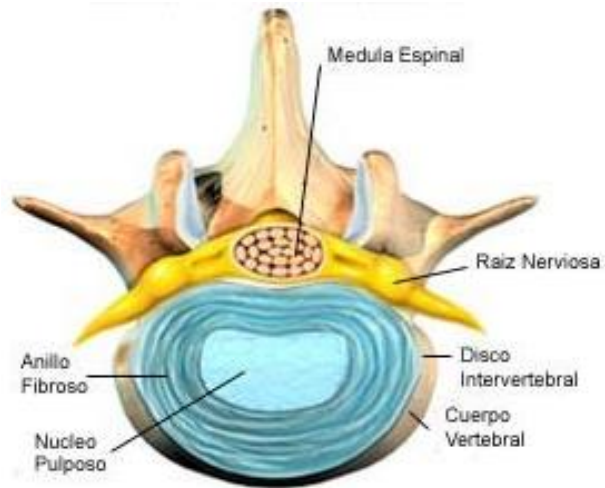
Identificação e localização das vértebras de um canídeo, sendo estas as vértebras cervicais (as mais craniais), as torácicas, as lombares, as sagradas (sacrais) e as caudais (coccígeas).



Anatomia da coluna vertebral de um cão (adaptado de Gioia, 2017)

Anexo II

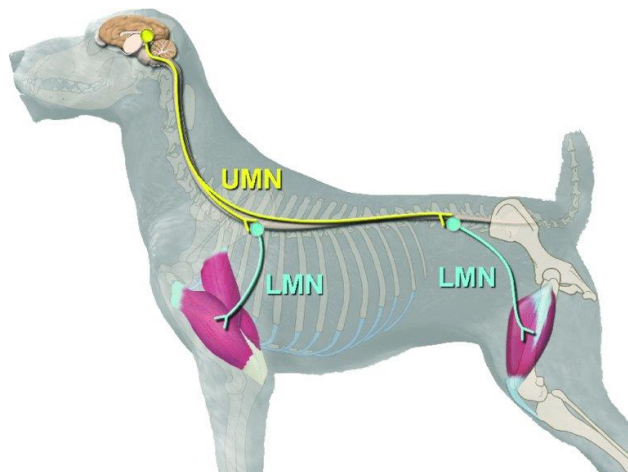
Localização, constituição do disco intervertebral e identificação das estruturas adjacentes. No disco encontra-se, principalmente, o núcleo pulposo com um anel fibroso ao seu redor.



Localização e constituição do disco intervertebral
(adaptado de Neurocirugía Contemporánea, 2019)

Anexo III

De acordo com a Figura, o NMS (UMN) está presente no cérebro e ao descer pela ME, faz sinapse com o NMI (LMN), enquanto este transmite os impulsos nervosos aos músculos, emitidos pelo SNC.



Localização do NMS (UMN) e do NMI (LMN) (adaptado de Dewey, 2020)

Anexo IV

Figuras retiradas do relatório da TC do canídeo. Este apresenta uma hérnia discal lombar entre L2 e L3, com um volume moderado de material mineralizado extradural, estando representado nas Figuras com o apoio das setas a verde.

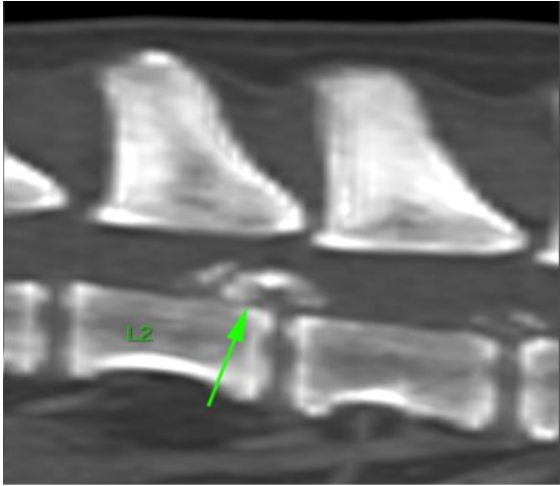


Imagem da TC do canídeo (adaptado de Castellanos, 2024)

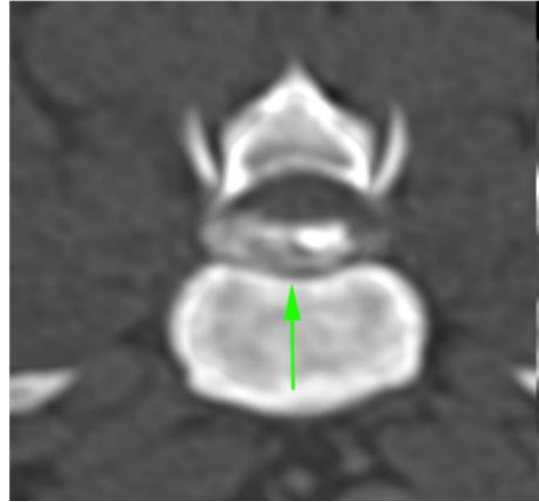


Imagem da TC do canídeo (adaptado de Castellanos, 2024)

Anexo V

Tabela informativa sobre os sinais de lesão no NMS e NMI, relativamente aos reflexos espinhais, tónus muscular, atrofia muscular, função motora e reações posturais.

Sinais de lesão dos NMS e NMI (adaptado de Leite, 2024)

Características	Lesão no NMS	Lesão no NMI
Reflexos espinhais	Normais ou aumentados	Diminuídos ou ausentes
Tónus muscular	Normais ou aumentados	Diminuídos ou ausentes
Atrofia muscular	Crónica e moderada, por desuso	Aguda e grave, neurogénica
Função motora	Paresia/ paralisia	Paresia/ paralisia
Reações posturais	Atrasadas ou ausentes	Normais